



# 2024 제40차 대한소아외과학회 춘계 학술대회 및 40주년 기념행사



「과거를 통한, 미래를 향한 소아외과의 열정과 도전」



DCC 대전컨벤션센터 2층 그랜드볼룸(201,202호)

40차 춘계학술대회	2024년 6월 13일(목) 13시~14일(금) 11시 50분
40주년 기념행사	2024년 6월 14일(금) 13시~17시
학술대회 평점	*6/13(목): 3평점, *6/14(금): 2평점



대한소아외과학회  
Korean Association of Pediatric Surgeons



# 임원 명단 및 역대 회장 명단

## 임원 명단

직책	이름
회장	정연준
차기회장	박진영
총무	남궁정만
감사	박태진
감사	이종인
편집위원장	김대연
학술위원장	박진영
심사윤리위원장	최윤미
보험위원장	장혜경
기획위위장	남소현
정보위원장	정재희
섭외홍보위원장	이상훈
고시위원장	김현영
교육수련위원장	박준범
이사	오정탁
이사	안수민
이사	조민정
이사	이주연

## 역대 회장 명단

기수	이름
제01기 (1985-1986)	황의호
제02기 (1987-1988)	김우기
제03기 (1989-1990)	장수일
제04기 (1991-1992)	김재억
제05기 (1993-1994)	정풍만
제06기 (1995-1996)	오수명
제07기 (1997-1998)	정을삼
제08기 (1999-2000)	송영택
제09기 (2001-2002)	김인구
제10기 (2003-2004)	박귀원
제11기 (2005-2006)	박우현
제12기 (2007)	김재천
제13기 (2008)	이명덕
제14기 (2009)	이성철
제15기 (2010)	김상윤
제16기 (2011)	최순옥
제17기 (2012)	최금자
제18기 (2013)	이석구
제19기 (2014-2015)	최승훈
제20기 (2016-2017)	홍정
제21기 (2018-2019)	서정민
제22기 (2020-2021)	김성철
제23기 (2022-2023)	오정탁
제24기 (2024-2025)	정연준



## 대한소아외과학회 정회원 명단

성명	소속
고다영	서울대학교 의과대학, 서울
구은정	계명대학교 동산의료원, 대구
권현희	울산의대 서울아산병원, 서울
김기훈	인제대학교 해운대백병원, 부산
김대연	울산의대 서울아산병원, 서울
김상윤	미즈맘병원, 대구
김성민	가천의대 길병원, 인천
김성철	울산의대 서울아산병원, 서울
김수홍	부산대학교 의과대학, 부산
김신곤	정년퇴직
김우기	정년퇴직
김원태	성균관의대 삼성서울병원, 서울
김인구	정년퇴직
김인수	대구파티마병원, 대구
김재억	정년퇴직
김재천	전북대학교병원 건강관리과, 전주
김종석	정년퇴직
김해영	부산대학교 의과대학, 부산
김현영	서울대학교 의과대학, 서울
김현학	정년퇴직
남궁정만	울산의대 서울아산병원, 서울
남소현	인제대학교 부산백병원, 부산
목우균	유항외과, 대전
문석배	강원대학교 의과대학, 춘천
박귀원	중앙대학교 의과대학, 서울
박우현	경희요양병원, 포항
박주섭	

성명	소속
박준범	충남대학교 의과대학, 대전
박진영	경북대학교 의과대학, 대구
박태진	경상국립대학교 의과대학, 창원
부윤정	보건복지부 보건의료기술개발과
서정민	성균관의대 삼성서울병원, 서울
설지영	충남대학교 의과대학, 대전
송영택	정년퇴직
신연명	송도요양병원, 부산
신재호	가톨릭의대 인천성모병원, 인천
심주현	아주대학교병원, 수원
안수민	연세의대 강남세브란스병원, 서울
안우섭	경희요양병원, 포항
양희범	분당서울대학교병원, 성남
오수명	정년퇴직
오정탁	연세대학교 의과대학 세브란스 어린이병원
오채연	고려대학교 안산병원, 안산
유수영	미즈유외과, 원주
윤중기	서울대학교 의과대학, 서울
이남혁	영남대학교 의과대학, 대구
이두선	정년퇴직
이명덕	정년퇴직
이상훈	성균관의대 삼성서울병원, 서울
이석구	명지병원
이성철	정년퇴직
이종인	차의대 분당차병원, 성남
이주연	전남대학교 의과대학, 광주
이철구	순천향의대 부천병원, 부천

성명	소속
인경	연세대학교 의과대학 세브란스 어린이병원
임시연	라파엘외과, 성남
장수일	정년퇴직
장은영	대구파티마병원, 대구
장혜경	경희대학교 의과대학, 서울
전용순	가천의대 길병원, 인천
정규환	서울탐외과의원, 제주
정상영	정년퇴직
정성은	정년퇴직
정연준	전북대학교 의과대학, 전주
정은영	계명대학교 동산의료원, 대구
정을삼	정년퇴직
정재희	가톨릭의대 서울성모병원, 서울
정풍만	정년퇴직
조민정	울산대학교병원, 울산
조용훈	좋은문화병원, 부산
조유정	한양대학교 구리병원, 구리
주종수	주외과의원, 부산
최금자	정년퇴직
최수진나	전남대학교 의과대학, 광주
최순옥	정년퇴직
최승훈	정년퇴직
최윤미	인하대학교 의과대학, 인천
한석주	연세대학교 의과대학 세브란스 어린이병원
호인걸	연세대학교 의과대학 세브란스 어린이병원
홍정	건강보험심사평가원
황의호	정년퇴직



**대한소아외과학회**  
Korean Association of Pediatric Surgeons

## 대한소아외과학회 준회원 명단

성명	소속
강수진	서울아산병원, 서울
강아영	
고수종	푸른숲요양병원
권수인	예대인외과, 서울
권오경	소중한 유앤장외과, 전주
권용재	강릉아산병원, 강릉
권태형	원주의료원
김갑태	전주예수병원, 전주
김경현	서초구 보건소 결핵실, 서울
김기홍	참서울외과 영상의학과의원, 성남
김동주	
김민정	
김상철	키즈메디소아청소년과의원, 홍천
김성흔	동아대학교병원, 부산
김신영	성빈센트병원
김예정	전주예수병원, 전주
김유용	홍문외과의원, 의정부
김정석	
김태아	서울아산병원, 서울
김태훈	
김혜은	김혜은 여성외과의원, 천안
김홍주	근로복지공단 동해병원, 동해
나영현	고려대학교 구로병원, 서울
박동원	동인외과병원, 대구
박성주	삼성서울병원, 서울
박세염	항도외과의원, 전주
박시민	

성명	소속
박윤준	단국대학교 의과대학, 천안
박주은	서울아산병원, 서울
박진수	분당제생병원, 성남
박진우	충북대학교 의과대학, 청주
박철영	우리들항외과, 전주
방민정	아주대학교병원, 수원
백홍규	강릉동인병원, 강릉
변제익	뽕의원, 천안
성천기	항사랑외과병원, 울산
손준혁	한양대학교병원, 서울
송향미	늘푸른의원
신현백	
안경호	대일의원, 원주
양석진	제주한라병원, 제주
연희진	건양대학교병원, 대전
오남건	정년 퇴직
윤용우	송도병원, 서울
이난주	
이도상	가톨릭의대 서울성모병원, 서울
이민재	
이상형	
이성민	연세대학교 의과대학 세브란스 어린이병원
이승은	중앙대학교 의과대학, 서울
이영택	
이우용	삼성서울병원, 서울
이종찬	전주병원, 전주
이태훈	

성명	소속
이호균	전남대학교 의과대학, 광주
장예랑	
장정환	첨단종합병원, 광주
장지훈	구미강동병원, 구미
전시열	성균관의대 삼성창원병원, 창원
전호종	일산병원, 경기
정수민	서울아산병원, 서울
정순섭	이화여자대학교 의과대학, 서울
조승연	인천의료원, 인천
주대현	대구가톨릭대학교 의과대학, 대구
주인호	주종수외과의원, 부산
최승은	에스알파테라퓨틱스
최원용	제주한라병원, 제주
최정현	강동경희대학교병원, 서울
하미경	미유여성외과의원, 서울
하수현	서울아산병원, 서울
한애리	원주세브란스기독병원, 원주
한지원	이화여대 서울병원, 서울
허태길	인제대학교 일산백병원, 고양
홍영주	용인세브란스병원, 용인
황지희	임마누엘 피부과, 서울



**대한소아외과학회**  
Korean Association of Pediatric Surgeons

# 6월 13일 목요일 프로그램

2024 제40차 대한소아외과학회 춘계 학술대회 및 40주년 기념행사


시간	발표제목	좌장 및 연자
	등록	
13:00-13:10	개회사	회장 정연준 (전북의대)
	제1부-흉부, 식도, 위십이지장	좌장 한석주 (연세의대) 정재희 (가톨릭의대)
13:10-13:20	Remote Ischemic Conditioning (RIC) Attenuates Inflammation, Promotes Proliferation Associated with Esophageal Anastomotic Strictures in Rats	윤종기 (서울의대)
13:20-13:30	“H-형 기관-식도루” 치료를 위한 경경부 접근법: 선천성 및 후천성 (증례 보고)	호인걸 (연세의대)
13:30-13:40	소아 환자에서 위저추벽성형술의 임상적 효과에 대한 후향적 연구	오유영 (서울의대)
13:40-13:50	Situs inversus를 동반한 신생아 duodenal obstruction에 대한 수술적 치료	박성주 (성균관의대)
13:50-14:00	BEAS-2B 인간 폐 상피 세포에서 rAd-IGF-1 형질주입의 폐성숙 유도	정유진 (가톨릭의대)
	제2부-간담체	좌장 오정탁 (연세의대) 최윤미 (인하의대)
14:00-14:10	담도폐쇄 장기 생존 환자들의 청소년 시기의 임상 양상	인경 (연세의대)
14:10-14:20	수술 전 Todani 분류의 문제점을 제안하고 있는 총담관낭 1예	이성민 (연세의대)
14:20-14:30	카사이 수술 후 발생한 간내 biliary cyst (bile lake): clinical course and clinical implications)	강수진 (울산의대)
14:30-14:40	소아 총담관낭종에서 발견된 담도의 해부학적 변이와 그에 따른 장기적 수술 결과	권현희 (울산의대)
14:40-14:50	총담관낭 환자에서 수술 후 발생하는 담도암의 유병률과 위험도 분석: 국민건강보험공단 데이터베이스를 이용한 인구 기반 연구	인경 (연세의대)
14:50-15:00	1차 Kasai 수술 후 호전되지 않은 담도폐쇄 환자들에 대한 Re-do Kasai 수술	이성민 (연세의대)
15:00-15:10	The First SP Robotic-assisted Resection of Choledochal Cyst Excision and Hepaticojejunostomy in Children	정은영 (계명의대)
15:10-15:30	Coffee Break	
	제3부 - 소화기: 소장, 대장, 항문	좌장 이종인 (차의대) 박태진 (경상국립의대)
15:30-15:40	소아 이물 삼킴: 환자 특성 및 수술적 치료에 대한 분석	연희진 (건양의대)
15:40-15:50	LPS와 저산소로 유도한 조산쥐와 만삭쥐 신생아 과사성 모델에서 세포사멸양상의 비교 분석	이혜림 (서울의대)
15:50-16:00	전 결장 무신경절증에서 수술적 방법에 따른 치료 효과 비교	박주은 (울산의대)
16:00-16:10	극소 저체중 출생아에서 태변 마개 증후군 위험인자 연구	신소영 (연세의대)
16:10-16:20	A Case Report: Novel Missense Mutation of RET Proto-Oncogene in Familial Hirschsprung's Disease	정은영 (계명의대)
16:20-16:30	미숙아 과사성 장염의 위험 인자: 단일기관 후향적 연구	양희범 (서울의대)
16:30-16:40	Transcriptional stratification of necrotizing enterocolitis identifies distinct disease subtypes	이지인 (서울의대)
16:40-17:10	특강	좌장 정연준 (전북의대)
	해외연수 후기: 소아 이식	이상훈 (성균관의대)
17:10-18:00	주제토의: Intestinal atresia	좌장 김성철 (울산의대)
	Intestinal atresia: 대한소아외과학회 회원 National Survey	학술위원장 박진영 (경북의대)
18:00-18:10	사진촬영	



# 6월 14일 금요일 프로그램

2024 제40차 대한소아외과학회 춘계 학술대회 및 40주년 기념행사

시간	발표제목	좌장 및 연자
	등록	
	제4부 - 종양, 탈장, 영양	좌장 설지영 (충남의대) 장혜경 (경희의대)
08:00-08:10	소아의 원발성 대망 지방종: 증례보고	박준모 (전북의대)
08:10-08:20	청소년에서 서혜부 탈장 수술 방법에 따른 장기 결과 비교: 건강보험공단 빅데이터 연구	손준혁 (한양의대)
08:20-08:30	장간막 림프낭종으로 인한 소장염전 증례보고	구은정 (계명의대)
08:30-08:40	임신기간 중 산모의 초미세먼지의 노출과 출생아의 서혜부 탈장 또는 음낭수종 발생에 미치는 영향	구은정 (계명의대)
08:40-08:50	극초단 단장증 신생아에서 성공적 위장관재활 경험: 1예 보고	정유진 (가톨릭의대)
08:50-09:00	전이성 췌장 카포시형 혈관내피종 환자의 증례보고	고다영 (서울의대)
	특강	정연준 (전북의대)
09:00-10:00	흔들리는 시대를 살아내는, 흔들리지 않는 멘탈 관리법	윤정순 (마음 E & C)
10:00-10:20	Coffee Break	
	제5부 - 기타	좌장 이남혁 (영남의대) 박준범 (충남의대)
10:20-10:30	초음파 유도 하 내경정맥에 셀딩거 기법을 이용한 소아 중심정맥관 삽입 수술 분석	김원태 (성균관의대)
10:30-10:40	소아 환자의 수술 전 불안 조절을 위한 가상 현실 기반의 디지털 치료 적용 파일럿 연구	윤중기 (서울의대)
10:40-10:50	급성충수염으로 진단된 녹농균패혈증과 괴저성 농창 1예	장은영 (파티마병원)
10:50-11:00	동맥관개존증 있는 미숙아 환자에 있어서 복부위장관수술은 안전한가	오채연 (고려의대)
11:00-11:10	Advanced 3D Imaging and Quantification in Hirschsprung's Disease using AI Image Analysis	윤영현 (서울의대)
11:10-11:20	인공지능 활용한 저신경절증의 진단과 중증도 평가 연구	고다영 (서울의대)
11:20-11:30	충수절제술에서 메타버스와 가상 현실을 이용한 외과 교육: 의대생을 대상으로 한 파일럿 연구	윤중기 (서울의대)
11:30-11:50	우수연재상 수상 및 폐회 선언	회장 정연준 (전북의대)
11:50-13:30	Lunch	




**대한소아외과학회**  
Korean Association of Pediatric Surgeons

# 40주년 기념행사 프로그램

과거를 통한, 미래를 향한 소아외과의 열정과 도전

시간	발표제목	좌장 및 연자
13:30-13:35	개회	회장 정연준 (전북의대)
13:35-13:55	축사	신응진 대한외과학회 이사장
	격려사	황의호 (연세의대 명예교수)
	원로회원 소개	남궁정만 (울산의대)
13:55-14:10	40주년 기념 영상	
14:10-14:20	40주년 공로상	
학술세션	소아외과의 태동	좌장 서정민 (성균관의대) 오정탁 (연세의대)
14:20-14:35	1. 대한소아외과학회의 시작	황의호 (연세의대 명예교수)
14:35-14:50	2. 집담회와 학술대회의 시작	정풍만 (한양의대 명예교수)
14:50-15:05	3. 대한소아외과학회지의 시작	이명덕 (가톨릭의대 명예교수)
15:05-15:20	Coffee Break	
학술세션	소아외과의 현재와 미래	좌장 회장 정연준 (전북의대) 학술위원장 박진영 (경북의대)
15:20-15:35	1. 대한소아외과학회 회원제도의 현재와 미래	심사윤리위원장 최윤미 (인하의대)
15:35-15:50	2. 소아외과 보험정책의 변화	보험위원장 장혜경 (경희의대)
15:50-16:05	3. 한국 소아외과 논문들	편집위원장 김대연 (울산의대)
16:05-16:20	4. 소아외과 의사의 근무환경	기획위원장 남소현 (인제의대)
16:20-16:50	토의	
16:50-17:00	사진촬영	



대한소아외과학회  
Korean Association of Pediatric Surgeons



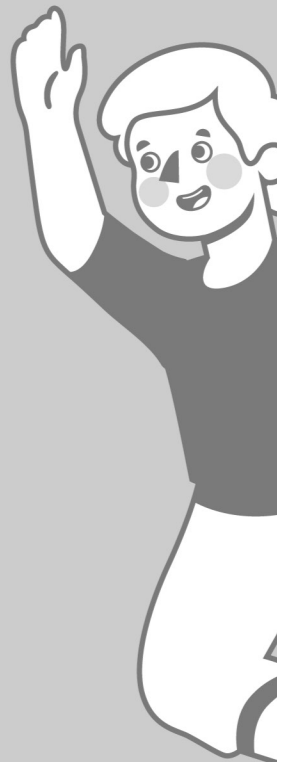# 2024 제40차 대한소아외과학회 춘계 학술대회 및 40주년 기념행사

「과거를 통한, 미래를 향한 소아외과의 열정과 도전」



# DAY 1

6월 13일 목요일



대한소아외과학회  
Korean Association of Pediatric Surgeons





# 제1부

## 흉부, 식도, 위십이지장

좌장: 한석주(연세의대), 정재희(가톨릭의대)

---

### Remote Ischemic Conditioning (RIC) Attenuates Inflammation, Promotes Proliferation Associated with Esophageal Anastomotic Strictures in Rats

윤중기, 이혜림, 김현영\*

서울대학교 의과대학 외과학교실, 서울대학교병원 소아외과

---

### H형 기관식도루 치료를 위한 경경부 접근법: 선천성 및 후천성 (증례 보고)

호인걸\*, 신소영, 이성민, 인경, 오정탁, 한석주

연세대학교 의과대학 외과학교실, 세브란스 어린이병원 소아외과

---

### 소아 환자에서 위저추벽성형술의 임상적 효과에 대한 후향적 연구

오유영, 고다영, 윤중기, 김현영\*

서울대학교 의과대학 외과학교실, 서울대학교병원 소아외과

---

### Situs inversus를 동반한 신생아 duodenal obstruction에 대한 수술적 치료

박성주, 김원태, 이상훈\*, 서정민

성균관대학교 의과대학 외과학교실, 삼성서울병원 소아외과

---

### BEAS-2B 인간 폐 상피 세포에서 rAd-IGF-1 형질주입의 폐성숙 유도

정유진, 김유미, 정재희\*

가톨릭대학교 의과대학 외과학교실, 서울성모병원 소아외과

---



대한소아외과학회

Korean Association of Pediatric Surgeons

# Remote Ischemic Conditioning (RIC) Attenuates Inflammation, Promotes Proliferation Associated with Esophageal Anastomotic Strictures in Rats

윤중기, 이해림, 김현영\*

서울대학교 의과대학 외과학교실, 서울대학교병원 소아외과

## 배경

식도폐쇄증 수술 후 문합부 협착은 가장 흔한 합병증이며, 이는 다양한 원인에서 비롯되는 것으로 알려져 있다. 다른 이전 연구에서 remote ischemic conditioning (RIC)을 시행하면 장관에서 inflammation이 감소하고 regeneration을 촉진하는 것으로 보고된 바 있으며, 혈관 재생과도 관련이 있는 것으로 보고된 바 있었다. 이에 본 연구는 rat에서 식도 절제 및 문합 후 RIC을 적용하여 식도 협착이 개선되는지를 조사하고, 그와 관련된 pathway를 확인하고자 한다.

## 대상 및 방법

11주 된 320-400g 사이의 male Sprague-Dawley rat 50마리를 사용하였다. Rat은 (a) 수술하지 않은 대조군 (n=5), (b) 절제 및 문합만 한 그룹 (R&A only, n=15), (c) R&A와 한 번의 RIC을 한 그룹 (RIC1, n=15), (d) R&A와 두 번의 RIC을 시행한 그룹 (RIC2, n=15)으로 분류하였다. RIC은 좌측 하지에 각각 5분간 허혈 및 재관류를 3회 시행하는 것으로 구성하였다. 수술은 경부 식도를 노출시켜 절제한 후 8-0 Prolene 봉합사를 사용하여 문합하였고, 수술 후 7일차에 sacrifice하여 식도 검체를 채취하였다. 식도 내부에 조영제를 채워 X-선을 촬영하여 협착 정도를 평가하였고, 식도 조직은 inflammation, proliferation 및 angiogenesis와 관련된 marker의 발현 여부를 평가하기 위해 H&E 염색 및 immunohistochemistry, RT-PCR과 western blot을 시행하였다.

## 결과

문합부위 협착은 RIC을 시행한 군에서 R&A only 군과 비교하여 유의하게 호전되었다. PCR 분석에서 IL-6 및 TNF의 발현은 RIC2 군에서 R&A only 군과 비교하여 유의한 감소를 보였으며, western blot에서 IL-6과 관련된 pSTAT3, TNF와 관련된 pNF- $\kappa$ B, pIKK $\alpha$ /b가 RIC1, RIC2 군에서 억제됨을 확인하였다. Cell proliferation과 관련된 다양한 경로 중에서는 cell cycle과 관련된 Ki-67, cyclin A, B, CDK 2, Rb, p130과 같은 factor의 증가가 확인되었다. Angiogenesis와 관련해서는 HIF와 VEGF가 RIC 군에서 R&A only 군에 비해 증가하는 것처럼 보였으나, 통계적으로 유의하지는 않았다.

## 결론

본 연구는 식도 절제 및 문합 후 RIC을 적용하면 문합 부위의 inflammation이 감소하고, cell cycle의 활성화로 proliferation이 증가하는 것을 확인하였으나, angiogenesis에는 별다른 영향이 없었음을 알 수 있었다.

## H형 기관식도루 치료를 위한 경경부 접근법 : 선천성 및 후천성 (증례 보고)

호인걸\*, 신소영, 이성민, 인경, 오정탁, 한석주

연세대학교 의과대학 외과학교실, 세브란스 어린이병원 소아외과

### 배경

H형 기관식도루는 드문 기형이지만 선천성 및 후천성으로 발생할 수 있다. 늦은 진단과 치료 전략의 부제로 인해 치료가 복잡해질 수 있다. 본 보고서에서는 선천성 및 후천성 “H형 기관식도루” 환자 2명의 임상 증상, 진단 및 치료에 대해 증례 보고 한다.

### 대상 및 방법

두 명의 소아환자에서 각각 발생한 선천성 및 후천성 “H형 기관식도루” 치료에 대한 증례 보고를 한다.

### 결과

선천성 환자는 신생아 출생 환아로 모유수유 후 청색증 소견이 관찰되었고, 식도조영술 검사에서 H형 기관식도루가 관찰되었다. 후천성 환자는 만성기침 소견이 있어 시행 한 검사에서 Button lithium battery 삼킴이 확인되었다. 내시경을 통해 배터리 제거하고 H형 기관식도루를 발견하였다. 두 환자 모두 수술 전 경직성 기관지내시경을 시행하여 H형 누공을 진단하였고, 수술 중에 누공을 통과하는 guidewire을 넣어 누공 위치를 표시하였다. 환자들은 모두 H형 기관식도루를 절제하기 위해 경경부 접근법을 사용했습니다. 수술 후 현재까지 환자들은 합병증이나 재발소견은 없다.

### 결론

H형 기관식도루의 치료에서는 수술 전 조영제 검사와 기관지내시경을 통해 누공 위치를 정확하게 진단하는 것이 중요하며, 누공 위치에 따른 수술 접근법을 선택하는 것이 중요하다.

## 소아 환자에서 위저추벽성형술의 임상적 효과에 대한 후향적 연구

오유영, 고다영, 윤중기, 김현영\*

서울대학교 의과대학 외과학교실, 서울대학교병원 소아외과

### 배경

위저추벽성형술은 위식도역류질환을 가진 소아 환자들에서 증상의 완화를 위해, 혹은 신경학적 이상 등의 기저질환을 가진 소아 환자들에서 예방적 목적으로 널리 시행되는 수술이다. 한편 위저추벽성형술의 임상적 중요도에 비해 위저추벽성형술을 받는 소아 환자들의 임상 결과에 대해 분석한 연구는 많지 않다. 본 연구에서는 위저추벽성형술을 받은 소아 환자에서 그 임상적 효과에 대해 후향적으로 분석하였다.

### 대상 및 방법

서울대학교 어린이 병원에서 2008년부터 2022년까지 위저추벽성형술을 받은 109명의 환자들을 분석하였다. 각 환자들의 성별, 재태주수, 출생 체중, 기저 질환, 동반 질환, 수술 전 증상, 수술 전 시행한 검사 결과, 수술의 적응증, 수술 관련 인자들을 조사하였으며 수술 관련 인자로는 수술 시 나이, 수술 시 체중, 수술 시간, 수술 기법 등을 조사하였다. 임상 결과로는 조기 합병증과 후기 합병증의 발생 유무, 재수술, 사망 여부에 대해 조사하였으며 각각의 적응증 및 변수들과 해당 임상 결과 간의 연관성이 있는 지를 통계적으로 분석하였다.

### 결과

수술을 시행한 소아 환자들 중 65.1%가 남성이었으며 재태주수는 평균 37주였다. 기저질환으로는 신경학적 질환이 84.4%였으며 근육질환이 10.1%이었다. 동반 질환으로는 호흡기계 질환이 가장 흔하였고 전체 분석 환자 중 42.2%였다. 수술 전 증상으로는 역류/흡인 (78.0%), 호흡기 증상 (42.2%), 구토 (33.0%) 등이 있었고 수술 연령은 평균 72개월, 수술 당시 체중은 평균 15.3kg였으며 수술 기법으로는 주로 복강경 (86.2%) 수술이 시행되었다. 전체 11.9%에서 조기 합병증 (재기관내 삽관, 흉수, 흡인성 폐렴, 위장관 출혈, 뇌졸중, 횡문근 용해증, 덤핑 증후군, 위배출지연, 급성 췌장염)이 발생하였으며 장기 합병증 (위저추벽성형술의 랩 루즈닝, 열공 탈장, 흡인성 폐렴, 장폐색)은 22.9%에서 발생하였다. 4건의 재수술, 9건의 사망 케이스가 있었다. 증상의 유무 및 술 전 검사 상에서의 위식도역류의 유무에 따라 분류한 4개의 그룹 간에는 임상적 결과에 유의미한 차이가 없었다. 저체중 출생, 신경학, 수술 전 구토 및 토혈이 수술 후의 합병증의 빈도를 증가시키는 경향성이 있었으나 통계적으로 유의미하지는 않았다.

### 결론

위저추벽성형술 수술을 시행한 수술의 적응증에 따라 분류한 그룹 간에는 수술 후 합병증의 빈도에 통계적으로 유의미한 차이가 없었으며 여러 수술 전 및 수술 관련 인자들 중 수술 후 합병증의 리스크와 통계적으로 유의미한 연관성을 보이는 것은 없었다.



## Situs inversus를 동반한 신생아 duodenal obstruction에 대한 수술적 치료

박성주, 김원태, 이상훈\*, 서정민

성균관대학교 의과대학 외과학교실, 삼성서울병원 소아외과

### 배경

Situs anomaly는 신생아의 선천성 심장기형 중에서 드문 경우에 속하며, 복강내 장기의 위치 또는 형태에 이상소견을 동반한다. Situs anomaly를 동반한 신생아의 duodenal obstruction은 매우 드물며, 경우에 따라서는 복강경 수술적 접근에 어려움을 유발할 수 있을 것이다.

### 방법

2017년 6월부터 2024년 4월까지 삼성서울병원에서 duodenal obstruction에 대해 수술적 치료를 시행한 신생아들을 대상으로 진료기록 및 수술영상을 후향적으로 검토하였다. 산전 진단 여부, 출생 후 증상 및 징후, 영상검사 소견, duodenal obstruction의 원인, situs anomaly 여부, 수술 방법, 수술 후 경과 등을 조사하였다.

### 결과

위 기간동안 duodenal obstruction으로 수술을 시행한 3명의 신생아에서 situs anomaly가 동반됨을 확인하였다. 첫 번째 증례는 39주 6일에 3410g으로 출생한 남아였으며, 산전 초음파에서 situs inversus가 의심되었다. 출생 후 feeding intolerance가 있었으며, 복부 x-ray 및 복부초음파에서 duodenal atresia 및 situs ambiguous asplenia가 진단되었다. 출생 후 38일에 laparoscopic duodenoduodenostomy를 시행하였으며, 수술 후 6일에 full feeding에 도달하여 퇴원하였다. 두 번째 증례는 39주 5일에 3220g으로 출생한 여아였으며, 산전 초음파에서 duodenal atresia가 의심되었다. 출생 후 feeding intolerance가 있었으며, 복부 x-ray 및 복부 초음파에서 duodenal atresia 및 situs inversus totalis (dextrocardia) with polysplenia가 진단되었다. 출생 후 5일에 laparoscopic duodenoduodenostomy를 시행하였으며, 수술 후 30일에 full feeding에 도달하여 퇴원하였다. 세 번째 증례는 33주 5일에 1930g으로 출생한 남아였으며, 산전 초음파에서 situs inversus가 의심되었다. 출생 후 feeding intolerance가 있었으며, 복부 x-ray 및 복부 초음파에서 duodenal atresia 및 situs inversus (levocardia) with polysplenia가 진단되었다. 출생 후 2일에 laparoscopic duodenoduodenostomy를 시행하였으며, 수술 후 19일에 full feeding에 도달하여 퇴원하였다.

### 결론

Situs anomaly를 동반한 신생아의 duodenal obstruction은 수술 전에 진단될 경우에 conventional laparoscopic technique으로 수술적 접근이 가능하다.

## BEAS-2B 인간 폐 상피 세포에서 rAd-IGF-1 형질주입의 폐성숙 유도

정유진, 김유미, 정재희\*

가톨릭대학교 의과대학 외과학교실, 서울성모병원 소아외과

### 배경

IGF-1 발현은 기관지 폐 이형성증 또는 선천성 횡격막 탈장이 있는 환아에서 저하되며, 중증도에 따라 높은 출생 후 사망률을 보인다. 이 연구의 목적은 선천성 횡격막탈장에서 IGF-1의 폐발육에 대한 효과를 연구하고자, 일차적 연구로 정상 인간 폐 상피 세포(BEAS-2B 세포)에 대한 rAd-IGF-1 형질주입 후 IGF-1의 효과를 in vitro 실험을 통해 관찰하였다.

### 대상 및 방법

BEAS-2B 세포에서 형질주입 효율은 rAd-eGFP 형질주입 된 Beas-2B 세포에서 GFP 발현으로 평가하였다. 대조군 세포 및 rAd-IGF-1 형질주입 세포의 인간 IGF-1 수준을 비교측정하기 위해 3일 동안 배양된 세포의 상층액을 수집하여 ELISA 방법으로 측정하였다. 세포 증식 및 세포 사멸은 Ki67 면역염색 및 유세포 분석을 통한 FITC Annexin V/PI 염색으로 분석하였다. 세포분화를 측정하기 위해 1형과 2형 세포 마커를 이용한 RT-PCR기법으로 mRNA 발현을 측정하였고, 단백질 발현은 웨스턴 블로팅 (western blotting)으로 검증하였다.

### 결과

형질주입 효율은 세포가 72시간 동안 70 MOI rAd-eGFP로 형질주입되었을 때 가장 높았다. IGF-1 발현농도는 대조군 세포에서 첫날 이후 급격히 감소했지만 rAd-IGF-1 형질주입 된 세포는 3일 동안 높게 유지되었다. 증식과 세포사멸의 비율은 두 그룹 간에 유의한 차이가 없었다 (Ki67; 84% in control vs. 87.9% in IGF-1, FACS; 3.55% in control vs. 4.42% in IGF-1,  $P>0.05$ ). 1형 및 2형 세포마커의 mRNA 발현에서, rAd-IGF-1 transfection된 세포는 대조군보다 제2형 세포마커 (Surfactant protein-A)의 발현이 낮고 제1형 세포마커 (Caveolin-1, Intracellular Adhesion Molecular-1, Podoplanin)의 발현이 더 높았다 ( $P<0.05$ ). 그러나, 단백질 발현은 두 마커 모두에서 유의한 차이를 보이지 않았다.

### 결론

In vitro 연구에서, 정상적인 인간 폐 상피 세포 (BEAS-2B 세포)의 rAd-IGF-1 transfection이 1형 세포로의 분화를 유도할 수 있다는 것을 관찰하였다. 향후 In vivo 연구를 통해 폐 발달에 대한 IGF-1의 효과를 관찰하는 것이 필요할 것이다.

\*\* 이 연구는 2024 PAPS Meeting 에서 발표되었음

\*\* 이 연구는 한국연구재단 연구비수혜로 진행되었음

# 제2부

## 간담체

좌장: 오정탁(연세의대), 최윤미(인하의대)

---

### 담도폐쇄 장기 생존 환자들의 청소년 시기의 임상 양상

#### Long-term Follow-up Outcomes of Biliary Atresia Patients Reaching Adolescence

인경\*, 이성민, 신소영, 호인걸, 한석주

연세대학교 의과대학 외과학교실, 세브란스 어린이병원 소아외과

---

### 수술 전 Todani 분류의 문제점을 제안하고 있는 총담관낭 1예

이성민, 신소영, 인경, 호인걸, 한석주\*

연세대학교 의과대학 외과학교실, 세브란스 어린이병원 소아외과

---

### 카사이 수술 후 발생한 간내 biliary cyst (bile lake): clinical course and clinical implications)

강수진, 하수현, 박주은, 권현희, 남궁정만\*

울산대학교 의과대학 외과학교실, 서울아산병원 어린이병원 소아외과

---

### 소아 총담관낭종에서 발견된 담도의 해부학적 변이와 그에 따른 장기적 수술 결과

권현희\*, 강수진, 박주은, 하수현, 남궁정만, 김대연, 김성철

울산대학교 의과대학 외과학교실, 서울아산병원 어린이병원 소아외과

---

### 총담관낭 환자에서 수술 후 발생하는 담도암의 유병률과 위험도 분석: 국민건강보험공단 데이터베이스를 이용한 인구 기반 연구

인경\*, 이성민, 신소영, 호인걸, 오정탁, 한석주

연세대학교 의과대학 외과학교실, 세브란스 어린이병원 소아외과

---

### 1차 Kasai 수술 후 호전되지 않은 담도폐쇄 환자들에 대한 Re-do Kasai 수술

이성민, 신소영, 인경, 호인걸, 한석주\*

연세대학교 의과대학 외과학교실, 세브란스 어린이병원 소아외과

---

### The First SP Robotic-assisted Resection of Choledochal Cyst Excision and Hepaticojejunostomy in Children

Eunyoung Jung\*

Keimyung University School of Medicine, Dongsan Medical Center



대한소아외과학회  
Korean Association of Pediatric Surgeons

## 담도폐쇄 장기 생존 환자들의 청소년 시기의 임상 양상

### Long-term Follow-up Outcomes of Biliary Atresia Patients Reaching Adolescence

인경\*, 이성민, 신소영, 호인걸, 한석주

연세대학교 의과대학 외과학교실, 세브란스 어린이병원 소아외과

#### 배경

담도폐쇄증 (biliary atresia)은 영아기 초기에 발생하는 진행성 담도 폐쇄성 질환이다. 성인기까지 생존하는 담도폐쇄 환자의 자기 간 생존율 (native liver survival, NLS)은 전 세계적으로 14%에서 44% 사이로 보고되고 있다. 카사이 수술 (Kasai portoenterostomy, KP)은 간경변증으로의 진행을 지연시킬 수 있지만, 문맥 고혈압 관련 합병증과 반복적인 불응성 담관염은 성인기까지 생존한 담도폐쇄 환자에서 간이식의 주요 원인으로 남아있다. 이 연구에서는 KP 후 10년 이상 NLS를 보인 환자들을 분석하여, 10세 이전에 발생하는 간 부전 (native liver failure, NLF)의 원인 차이를 살펴보고, 20년 이상 NLS를 보이는 환자들의 특징을 탐구하고자 한다.

#### 대상 및 방법

이 연구는 1997년부터 2023년까지 KP를 시행 받은 372명의 환자를 대상으로 단일 기관 후향적 분석을 시행하였다. NLF 환자는 총 155명 (41.7%)이었으며, 이 중 NLF 시 연령이 0-9세인 142명을 Group 1으로, 10-19세인 13명을 Group 2로 분류하였다. 최종 추적 관찰 시점에서 22명의 환자가 20년 이상의 NLS를 보였다.

#### 결과

10년 NLS는 57.2%, 20년 NLS는 46.5%였다. Group 1 (NLF 시 0-9세)에서 NLF 또는 간이식으로 이어지는 주요 원인은 지속적인 담즙정체 (50.0%), 급성 정맥류 출혈 (25.5%), 반복적인 담관염 (18.1%)이었다. Group 2 (NLF 시 10-19세)에서는 간폐증후군 (35.7%), 지속적인 담즙정체 (28.6%), 급성 정맥류 출혈 (21.4%), 그리고 1예의 문맥 고혈압성 폐동맥 고혈압 (7.1%)이 NLF 또는 간이식의 주요 원인이었다 ( $p < 0.001$ ). 자기 간으로 20년 이상 생존한 22명의 환자 중 68.1% (15명)는 최근 5년간 간 기능과 관련된 입원 치료 없이 정상 간 기능을 보였으며, 문맥 고혈압 및 간경변증이 관찰되지 않았다. 21.1% (4명)는 대상성 간경변증 상태를 유지하였고, 5.3% (1명)는 정상 간 기능을 보였으나 연 1회 정도 반복적인 담관염을 경험하였다.

#### 결론

10세 이전에 간부전이 발생하는 담도폐쇄 환자는 대부분 간 합성 기능 장애 또는 담즙정체를 보인다. 반면, 10세 이후 NLF를 보이는 환자에서는 간폐증후군과 같은 간 외 증상이 주요 원인으로 나타난다. 담도폐쇄 청소년 환자는 해당 상태와 예상되는 문맥 고혈압 관련 합병증의 발생에 익숙한 전문의의 면밀한 모니터링이 필요하다. 장기 예후를 향상시키기 위해서는 청소년 시기의 담도폐쇄 환자들은 간폐증후군이나 폐동맥 고혈압 등의 발생 가능성을 염두에 두어야 필요가 있다. 또한 20대에 합병증을 극복한 많은 담도폐쇄 환자들이 정상 간 기능을 유지하면서 정상적인 삶을 영위할 수 있음을 시사한다.

## 수술 전 Todani 분류의 문제점을 제안하고 있는 총담관낭 1예

이성민, 신소영, 인경, 호인걸, 한석주\*

연세대학교 의과대학 외과학교실, 세브란스 어린이병원 소아외과

### 배경

Todani 분류법은 현재 가장 널리 쓰이고 있는 총담관낭의 분류법으로서 수술 전 영상검사에서 대부분 그 아형을 구분하여 판독하게 된다. 우리 병원 총담관낭 환자들의 수술 전 영상 검사 판독을 보면 간내담관이 확장되어 있는 IVa 형이 실제 유병률에 비해 더 자주 보고되는 것으로 확인되었다. 이에 총담관낭으로 수술을 시행한 1명의 환자 증례를 통하여 수술 전 총담관낭의 Todani 분류의 문제점을 제안하고자 한다.

### 증례

환자는 특이 출생력, 과거력 없는 7세 여아로 내원 2주전부터 시작된 복통으로 타 병원 내원하여 시행한 초음파상 총담관낭 소견으로 본원 전원 되었다. 내원 당시 AST/ALT 373/685 IU/L, TB/DB 8.1/5.9 mg/dL, gamma-GT 956 IU/L로 올라 있었고, 내원하여 시행한 초음파와 컴퓨터 단층촬영에서 총담관낭 1c 형 소견이 있었다. 수술 전 담도의 해부학적 구조를 명확히 확인하기 위해 자기공명담체관조영술을 시행하였을 때에는 간내담관이 확장된 형태의 총담관낭 1c 혹은 IVa 형으로 판독이 되었다. 환자는 검사가 완료된 이후 로봇을 이용한 총담관낭 절제술을 시행하였으며 수술 후 7일째에 특이 합병증 없이 퇴원하였다. 수술 4년째에 1c 형과 IVa 형을 감별하기 위해 자기공명담체관조영술을 시행하였고 그 결과 간내담관 확장은 더 이상 없었으며 1c 형으로 확인되었다.

### 결론

본 증례에서 수술 전 총담관낭의 Todani 분류는 수술 후 추적관찰에서 바뀔 수 있음을 확인하였다. 간내담관의 확장이 각 아형의 특징에 따라 발생한 것인지 아니면 원위부 협착과 낭종 내 압력 증가에 따른 2차적인 것인지 수술 전 판단하기 어려울 수 있다. 이에 총담관낭의 Todani 분류는 수술 후 수술로 인한 가역적 변화가 모두 일어난 이후 최종 결정하는 것이 합리적이라고 생각한다.

## 카사이 수술 후 발생한 간내 biliary cyst (bile lake) : clinical course and clinical implications)

강수진, 하수현, 박주은, 권현희, 남궁정만\*

울산대학교 의과대학 외과학교실, 서울아산병원 어린이병원 소아외과

### 배경

Intrahepatic biliary cyst (bile lake, BL)은 담즙의 정체에 따른 반복적인 담도염의 원인을 제공한다는 점에서 담도폐쇄증 (BA)의 나쁜 예후와 관련이 있을 것으로 여겨진다. 그러나 현재까지 BL이 BA의 경과에 미치는 영향에 대한 분석은 개별 그룹의 단일 센터의 경험에 한정되어 있으며, BL 의의에 대한 고찰 정도가 이루어졌다. 따라서, 본 연구에서는 본원에서 카사이 수술을 받은 환자들의 임상 경과를 회고하고, BL이 BA의 임상 경과에 미치는 영향에 대해 분석해 보고자 하였다.

### 대상 및 방법

서울 아산병원에서 1992년부터 2002년까지 BA로 카사이수술을 받은 133명의 환자의 의무기록을 후향적으로 고찰하였다. 환자들의 기본 정보와 임상 경과에 대해 평가하고 분석하였다.

### 결과

BL은 59명의 환자에서 확인되었으며, 이들의 절반 이상이 좌간에서 확인되었다 (n=28). 이들 중 37명의 환자가 BL과 관련된 담도염으로 치료를 받았다. 모든 환자는 항생제로 치료되었으며, 2명의 환자에서 간절제술이 시행되었고, 1명은 PTBD 삽입술을 받았으며, 1명은 첫 번째 수술 후 HJ재수술을 받았다. 이 중 7명의 환자는 치료 후 BL이 소실되었으며, Kasai failure로 진행되지 않았다. 그러나 이 중 6명의 환자가 LC로 진행된 것으로 확인되었다. 29명의 환자에서는 치료에도 불구하고 BL이 지속되거나 악화되었으며, 이 중 10명은 간이식술을 받았다. BL이 없는 74명의 환자 중 53명이 담도염을 경험하였으며, 24명이 간이식술을 받았다.

### 결론

BL은 직접적으로 담도염과 관련이 없었으며 (p=0.545), 담도염이 수반된 BL 또한 간이식으로 이행과 직접적인 관련이 없음을 확인하였다 (p=0.730). 이는 BL이 없는 빠르게 진행되는 LC 환자군과 항생제를 포함한 내과적 치료의 발전으로 BL의 진행에도 불구하고 간이식으로 이행하지 않은 환자들에 의한 것으로 사료되었다.

## 소아 총담관낭종에서 발견된 담도의 해부학적 변이와 그에 따른 장기적 수술 결과

권현희\*, 강수진, 박주은, 하수현, 남궁정만, 김대연, 김성철

울산대학교 의과대학 외과학교실, 서울아산병원 어린이병원 소아외과

### 배경

담도계의 해부학적 변이는 매우 흔하며, 정상 해부학적 구조는 인구의 약 60%에서 보인다고 알려져 있다. 담도계의 해부학적 변이를 정확히 알고 대처하는 것은 소아 총담관낭종의 수술적 치료에서 심각한 합병증을 피하기 위해 필수적이다. 그러나 수술 전 영상검사에서는 확장된 총담관낭종으로 인한 주변 구조물의 변형이나 매우 얇은 소아의 담관 직경 등으로 인해 담도 변이를 확인하지 못하고 수술을 시행해야 하는 경우도 있다. 본 연구에서는 소아 총담관낭종의 수술에서 경험한 담도의 해부학적 변이를 정리하고, 장기적인 수술 치료 결과를 리뷰해보고자 한다.

### 대상 및 방법

2008년부터 2023년 12월까지 단일병원에서 총담관낭종으로 수술받은 환아들의 의무기록을 후향적으로 분석하였다. 담도의 해부학적 구조에 대한 수술 전 영상검사(US, CT, MRI 등)의 소견, 수술 소견, 담도소장문합술의 방법을 포함한 수술 방법, 그리고 장기적 수술 합병증에 대해 조사하였다.

### 결과

연구기간 동안 총담관낭종으로 수술받은 총 346명의 환자 중 17명 (4.9%)에서 담도 변이가 발견되었다. 이 중 수술 전 영상검사서 담도 변이가 확인되었던 경우는 58.8%에 불과하였다. 변이의 종류에는 담도 내 막(web) (5명), 우후구역 담관의 합류 이상(10명), 우후구역 담관과 담낭관의 합류 이상 혹은 이상 교통(각 1명)이 포함되었다. 모든 환자에서 최소 침습수술이 시행되었고, 그 중 2명에서 담도의 변이와 관련한 이유로 개복수술로 전환되었고, 나머지 1명은 담도의 변이와 무관한 체관 손상이 의심되어 개복수술로 전환되었다. 수술 합병증으로는 유미성 복수(1명), 담도소장문합부의 누출(1명)이 관찰되었고, 모두 보존적 치료로 호전되었다. 그 외 문합부 협착, 간내담석증 등과 같은 장기적 합병증은 관찰되지 않았다.

### 결론

소아 총담관낭종의 수술 시, 수술 전 영상검사서 확인되지 못한 담도의 해부학적 변이가 있을 가능성을 염두에 두어야 한다. 다양한 담도 변이에 대한 이해와 간의 담도 손상을 피하기 위한 신중한 수술접근법을 통해 합병증을 최소화할 수 있다.

## 총담관낭 환자에서 수술 후 발생하는 담도암의 유병률과 위험도 분석 : 국민건강보험공단 데이터베이스를 이용한 인구 기반 연구

인경\*, 이성민, 신소영, 호인걸, 오정탁, 한석주

연세대학교 의과대학 외과학교실, 세브란스 어린이병원 소아외과

### 배경

서구권에서 알려진 총담관낭의 발병률은 1:13,000~1:150,000 인데 반하여 아시아 국가들에서는 발병률이 1:1000 정도로 상대적으로 흔하게 발생한다. 또한 총담관낭과 동반된 췌담도계 악성종양의 발생률이 고령으로 갈수록 높아지며 문헌에 따라서는 4~19%로 보고된 바 있다. 특히 60세 이상의 총담관낭 환자에서는 악성종양의 위험도가 확연히 올라간다는 보고가 있으나 대부분이 단일 기관의 후향적 연구이고 대규모 인구 기반의 연구가 없어서 장기 추적 시 필요한 표준화된 치료 전략 수립에 대한 근거 자료가 부족한 상황이다. 이에 본 연구에서는 국민건강보험공단 데이터베이스를 이용하여 총담관낭 환자들의 수술 후 발생한 담도계 악성종양의 빈도를 조사하고 발생의 위험도를 분석하고자 한다.

### 대상 및 방법

2007년 1월부터 2022년 12월까지 16년 동안 수술 코드 혹은 상병 코드가 청구된 대상자의 모든 병/의원 이용 내역에서 총담관낭 진단 코드와 총담관낭 수술 코드가 등록된 환자 정보를 추출하였다. 이 환자들에서 ICD-10 코드상 담도계 악성종양에 해당하는 진단 코드가 입력된 환자들의 정보를 추가로 분석하였다.

### 결과

Washout period로 설정한 초기 2년을 제외하고, 2009년부터 2022년인 14년간 총담관낭으로 수술받은 환자는 총 5,715 명이고 총담관낭 수술로 등록되었으나 수술 이전에 췌담도계 암으로 진단받은 659명을 제외하면 연구 대상인 총담관낭 환자는 5,056명으로 연 평균 약 361명이었다. 수술 당시의 평균 나이는 35.7 세 (표준편차: 25.5) 였으며 성별은 여성이 72.8%에 해당하였다. 2009년에는 복강경과 로봇 등의 최소 침습 수술 빈도가 47.0%였고 2022년에는 82.0%로 높아졌다. 조사기간인 14년간 담낭암, 췌담도암은 총 160건 발생하였고 이중 76.9%가 50세 이상에서 발병하였으나 수술 당시 10세 미만인 소아에서는 14년간 암 발생이 보고되지 않았다. 총담관낭 수술 후 췌담도암 발생의 hazard ratio 분석 결과 유일하게 나이가 유의한 영향이 있음을 확인하였다 (HR: 1.05, 95% CI: 1.04~1.06,  $p < 0.001$ ).

### 결론

총담관낭 수술 후 악성 종양 발생 빈도에 대한 대규모 연구를 통해 총담관낭 수술 당시 나이가 고령 환자일수록, 수술 후 추적 기간이 늘어날수록 누적 발생 빈도가 높아짐을 확인하였다. 이를 통해 총담관낭을 조기에 발견하여 수술하는 것이 추후 암발생률을 낮출 수 있으며, 더 나아가 총담관낭 수술 후 췌담도에서 늦게 발현되는 합병증과 암 발생 가능성을 염두에 두고 장기 추적 관찰을 해야 하는 근거로 제시될 수 있을 것이다.



# 1차 Kasai 수술 후 호전되지 않은 담도폐쇄 환자들에 대한 Re-do Kasai 수술

이성민, 신소영, 인경, 호인걸, 한석주\*

연세대학교 의과대학 외과학교실, 세브란스 어린이병원 소아외과

## 배경

담도폐쇄는 담도의 퇴행으로 인한 담즙 정체와 비담즙성 대변이 주 증상으로 나타나는 선천성 진행성 질환이다. Kasai 수술은 현재까지 담도폐쇄 치료를 위한 유일한 수술 방법으로서 전세계적으로 같은 방법의 수술을 시행하고 있다. 그럼에도 불구하고 타 기관에서 Kasai 수술을 받고 증상이 호전되지 않아 본원으로 전원 된 환자들 중, 첫 Kasai 수술이 정확히 이루어지지 않았을 것으로 생각되어 본원에서 Re-do Kasai 수술을 받는 경우가 있다. 이에 본 기관에서 Re-do Kasai 수술을 시행한 환자들의 특징에 대해 분석하고자 한다.

## 대상 및 방법

2004년 1월부터 2024년 3월까지 세브란스병원 (영동세브란스 1례 포함)에서 Re-do Kasai 수술을 받은 환자를 대상으로 후향적으로 의무기록을 점검하였다.

## 결과

총 12명의 환자가 대상기간 내에 Re-do Kasai 수술을 받았고, 모든 환자가 1차 수술 후에도 황달이 제거되지 않고 비담즙성 대변이 지속되었다. 12명중 2명은 본원에서 1차 수술, 나머지 10명은 타원에서 1차 수술을 받았다. 성비는 1:3 (남:여)였고 1차 수술 시 중위연령은 63.5일 (7-110), Re-do Kasai 수술 시 중위연령은 122.5일 (56-177) 이었다. 9명 (75%)의 환자에서 재수술 시 섬유화된 문맥 종괴 (portal mass)가 남아있어 추가 절제하였고, 2명 (16%)의 환자는 문합부 위치가 적절하지 않아 충분한 범위를 포함하여 재문합을 시행하였다. 재수술 후 7명 (58%)은 황달이 모두 제거되었다. 나머지 5명 중 4명 (33%)은 1년 이내 생체간이식을 받았고 1명은 자의로 외래 추적을 중단하였다. 황달이 제거되었던 7명 중 1명은 진행되는 간경화, 문맥압 상승, 정맥류로 12세 때 본원에서 생체간이식을 받았다.

## 결론

대부분의 Re-do Kasai 환자에서 남아있는 문맥 종괴가 있어 추가 절제를 하였으며 이는 1차 수술이 정확히 이루어지지 않았음을 시사한다. 담도폐쇄로 Kasai 수술을 받은 후 황달이 모두 제거되는데 소요되는 시간이 환자마다 다르고 수술 후 경과도 매우 다양하기 때문에 재수술의 필요성을 판단하는 것은 쉽지 않다. Re-do Kasai를 받은 환자들을 살펴보면 공통적으로 1차 수술에 소요된 시간이 본원의 일반적인 Kasai 수술 시간에 비해 훨씬 짧았고, 스테로이드와 같은 약물 치료에 반응이 없었으며, 전원 후 시행한 영상검사서 남아있는 문맥 종괴가 확인되는 경우도 있었다. Kasai 수술법이 개발된 이후로 담도폐쇄 환자에서 수술 후 황달이 제거되는 비율이 전체 수술 환자의 1/3 정도라고 알려졌지만 실제로 임상에서는 훨씬 더 많은 환자에서 황달이 잘 제거되었다. 아마도 보고되지 않은 잘못된 Kasai 수술 (pseudo-Kasai operation) 이 다수 행해졌을 것이라고 생각되며 적절한 기준을 가지고 필요시 재수술을 시행한다면 더 좋은 결과를 기대할 수 있을 것이다.

# The First SP Robotic-assisted Resection of Choledochal Cyst Excision and Hepaticojejunostomy in Children

Eunyoung Jung\*

Keimyung University School of Medicine, Dongsan Medical Center

---

## Introduction:

Choledochal cysts, significant congenital biliary anomalies, are associated with complications that require definitive surgical management. Recently, various reports have highlighted minimally invasive surgeries using multi-port or single-port laparoscopic methods. Since the first robotic-assisted choledochal cyst surgery in children in 2006, it has emerged as a new, precise modality of minimally invasive surgery for choledochal cysts in children. In this case report, we describe the first use of a single-port (SP) robotic system for choledochal cyst excision in pediatric patients.

## Case Report

### Case 1:

A 4-year-old boy with a prenatal diagnosis of an abdominal cyst presented to the clinic without symptoms. His laboratory results were largely normal, except for a mildly elevated amylase level (161 U/L, reference range 28-100 U/L). Imaging via abdominal ultrasonography and Magnetic Resonance Cholangiopancreatography (MRCP) confirmed a Type IVa choledochal cyst. The patient underwent a single-port robotic-assisted choledochal cyst excision and Roux-en-Y hepaticojejunostomy, commencing feeding on postoperative day 4 and was discharged on day 6 without any complications.

### Case 2:

A 4-year-old girl presented to the emergency department with colicky abdominal pain, icteric sclera, and right upper quadrant tenderness. She showed signs of infection and liver enzyme disturbances. Following stabilization with hydration and intravenous antibiotics, which alleviated her abdominal pain and jaundice, imaging confirmed a Type IVa choledochal cyst with sludge and stones in the bile duct. The patient underwent a single-port robotic surgery using the Da Vinci SP system, started feeding by postoperative day 3, and was discharged on day 5 without any complications.

## Techniques

The patient positioned in supine and a 2.5 cm incision was made at the umbilicus, through which an Access Port kit was inserted to establish pneumoperitoneum. The robotic arms inserted included an Endowrist SP camera, Maryland bipolar forceps, Cardiere forceps, and Needle driver. The surgical field was optimized by tenting the falciform and gallbladder ligaments. The common bile duct was dissected, and a Roux limb was created extracorporeally through the umbilical incision for hepaticojejunostomy using a 4-0 V-lock continuous suture. Post-anastomosis, the positions of Roux limb and jejunojejunostomy were checked to ensure there were no complications such as torsion, bleeding, or bile leaks

# 제3부

## 소화기: 소장, 대장, 항문

좌장: 이종인(차의대), 박태진(경상국립의대)

### 소아 이물 삼킴: 환자 특성 및 수술적 치료에 대한 분석

#### Pediatric Foreign Body Ingestion: Analysis of Patient Characteristics and Surgical Treatment

연희진<sup>1,2</sup>, 이성민<sup>1</sup>, 인경<sup>1</sup>, 오정탁<sup>1</sup>, 한석주<sup>1</sup>, 호인걸<sup>1\*</sup>

<sup>1</sup>연세대학교 의과대학 외과학교실, 세브란스 어린이병원 소아외과, <sup>2</sup>건양대학교 의과대학 외과학교실

### LPS와 저산소로 유도한 조산쥐와 만삭쥐 신생아 괴사성 모델에서 세포사멸양상의 비교분석

이혜림<sup>1</sup>, 고다영<sup>1</sup>, 이경엽<sup>2</sup>, 김소영<sup>3</sup>, 윤중기<sup>1</sup>, 양희범<sup>4</sup>, 김현영<sup>1\*</sup>

<sup>1</sup>서울대학교 의과대학 외과학교실, 서울대학교병원 소아외과

<sup>2</sup>서울대학교병원 소아과, <sup>3</sup>충남대학교 핵의학과, <sup>4</sup>분당서울대학교병원

### 전 결장 무신경절증에서 수술적 방법에 따른 치료 효과 비교

박주은, 하수현, 강수진, 김성철, 남궁정만, 권현희, 김대연\*

울산대학교 의과대학 외과학교실, 서울아산병원 어린이병원 소아외과

### 극소 저체중 출생아에서 태변 마개 증후군 위험인자 연구

#### Which factors influence for meconium plug syndrome incidence and need to get surgical therapy in VLBW babies?

신소영, 이성민, 인경, 오정탁, 한석주, 호인걸\*

연세대학교 의과대학 외과학교실, 세브란스 어린이병원 소아외과

### A Case Report: Novel Missense Mutation of RET Proto-Oncogene in Familial Hirschsprung's Disease

Eunyoung Jung<sup>1\*</sup>, Sunggyun Park<sup>2</sup>

<sup>1</sup>Keimyung University School of Medicine, <sup>2</sup>Dongsan Medical Center

### 미숙아 괴사성 장염의 위험 인자: 단일기관 후향적 연구

양희범<sup>1</sup>, 강윤서<sup>2</sup>, 김현영<sup>3\*</sup>

<sup>1</sup>서울대학교 의과대학 외과학교실, 분당서울대학교병원, <sup>2</sup>서울대학교 의과대학

<sup>3</sup>서울대학교 의과대학 외과학교실, 서울대학교병원 소아외과

### Transcriptional stratification of necrotizing enterocolitis identifies distinct disease subtypes

Jean Lee<sup>1</sup>, Dayoung Ko<sup>2</sup>, Jaemoon Koh<sup>3</sup>, Joong Kee Youn<sup>2</sup>, Sohyun Nam<sup>4</sup>, Hyun-young Kim<sup>2\*</sup>

<sup>1</sup>Seoul University Medical School, Department of Biomedical Science

<sup>2</sup>Seoul University Medical School, Seoul National University Children's Hospital

<sup>3</sup>Seoul University Medical School, Department of Pathology

<sup>4</sup>Inje University Busan Paik Hospital

## 소아 이물 삼킴: 환자 특성 및 수술적 치료에 대한 분석

### Pediatric Foreign Body Ingestion: Analysis of Patient Characteristics and Surgical Treatment

연희진<sup>1,2</sup>, 이성민<sup>1</sup>, 인경<sup>1</sup>, 오정탁<sup>1</sup>, 한석주<sup>1</sup>, 호인걸<sup>1\*</sup>

<sup>1</sup>연세대학교 의과대학 외과학교실, 세브란스 어린이병원 소아외과, <sup>2</sup>건양대학교 의과대학 외과학교실

#### 배경

소아에서 이물 삼킴 사고는 비교적 흔하다. 삼켜진 이물이 위나 식도에 있는 경우 내시경을 통해 제거할 수 있지만 그렇지 않은 경우 소아외과에 입원하게 되고, 그 중 일부는 수술까지 시행하게 된다. 이 연구는 소아외과로 입원한 이물 삼킴 환자와 그 중 수술적 치료를 시행하게 된 환자들의 특징에 대해 살펴보고자 하였다.

#### 대상 및 방법

이 연구는 2018년 6월부터 2023년 9월까지 단일 센터의 소아외과에 이물 삼킴으로 입원한 환아들을 후향적으로 연구하였다.

#### 결과

총 35명의 환자들이 연구에 포함되었다. 중위 연령은 25.0개월 (범위 7-204)로, 남아에서 더 빈번하게 이물 삼킴이 진단되었다. 입원 시 이물 삼킴으로 인한 복통, 구토, 발열 등의 증상을 보인 환자는 40% (14/35)였으며, 이물을 삼키는 현상이 목격된 환자는 57.1% (20/35)였고 이들이 삼킨 이물의 중위 개수는 2.0개 (범위 1-25)였다. 이물의 종류는 자석, 워터비즈, 금속, 그 외 물질로 분류되었고 그 중 자석이 가장 흔했다 (18/35). 환자 중 51.4% (18/35)는 이물로 인한 합병증이나 이물의 제거를 위해 수술을 받았으며, 48.6% (17/35)의 환자는 경과관찰 중 대변을 통해 이물이 배출되었다. 이물 삼킴에 대해 수술을 시행한 군 (수술군)과 경과관찰 중 대변을 통해 이물이 배출된 군 (관찰군)을 비교하였다. 중위 연령 (24.5 vs 26.0,  $p=0.128$ )과 성비 (1.25 vs 1.13,  $p=0.887$ )에서 두 군 사이에 유의한 차이는 없었다. 그러나 수술 군에서 입원 시 이물 삼킴으로 인한 증상을 보이는 환자의 비율이 유의하게 높았으며 (72.2% vs 5.9%,  $p<0.01$ ), 이물 삼킴이 목격된 환자의 비율은 유의하게 낮았다 (33.3% vs 82.4%,  $p=0.006$ ). 삼킨 이물의 중위 개수는 수술 군에서 유의하게 많았다 (5.0 vs 1.0,  $p=0.001$ ). 수술 군에서 자석 삼킴이 유의하게 빈번했고, 금속은 관찰 군에서 더 많았다 ( $p<0.01$ ). 이물의 위치는 두 군 모두 소장이 가장 흔했다.

#### 결론

이 연구는 이물 삼킴이 영유아 시기의 남아에게서 주로 나타났음을 확인하였다. 특히 자석을 삼킨 경우 수술적 치료가 필요한 경우가 많았으므로 이에 대한 적극적인 예방 캠페인과 안전한 환경 조성이 필요하다는 점을 보여준다. 또한 이 연구는 이물 삼킴 환자들 중 삼킨 시점을 모르고 내원 당시 증상이 있으며 삼킨 이물의 개수가 여러 개인 경우에 수술적 치료가 우선 고려되어야 함을 시사한다.

## LPS와 저산소로 유도한 조산쥐와 만삭쥐 신생아 괴사성 모델에서 세포사멸양상의 비교분석

이혜림<sup>1</sup>, 고다영<sup>1</sup>, 이경엽<sup>2</sup>, 김소영<sup>3</sup>, 윤중기<sup>1</sup>, 양희범<sup>4</sup>, 김현영<sup>1\*</sup>

<sup>1</sup>서울대학교 의과대학 외과학교실, 서울대학교병원 소아외과

<sup>2</sup>서울대학교병원 소아과, <sup>3</sup>충남대학교 핵의학과, <sup>4</sup>분당서울대학교병원

### 배경

괴사성 장염 (NEC)은 미숙아의 건강 및 생존과 관련된 매우 중요한 질병이지만 NEC의 발병기전은 아직 불분명하다. NEC의 병인을 이해하기 위해 본 연구에서는 내독소 (LPS)와 저산소증 및 미숙아가 괴사성 장염 발생의 위험요인인지 여부를 확인하고자 한다. 또한 LPS와 저산소증에 의해 유발된 괴사성 장염의 세포사멸 메커니즘을 mRNA와 단백질 수준에서 보다 자세히 규명하고자 한다.

### 대상 및 방법

본 실험은 서울대학교병원 동물실험윤리위원회 (IACUC 23-0198)의 승인을 받아 TP 18 임신 랫드 (SD rat) 2마리를 구입하여 조산쥐는 TP 20에 자궁에서 꺼내었고, 만삭쥐는 TP 21에 출산된 랫드를 사용하였다. 실험군은 a) 조산쥐 대조군, (b) 조산쥐 실험군, (c) 만삭쥐 대조군, (d) 만삭쥐 실험군 네 그룹으로 나누어 시행하였다. 괴사성 장염 (NEC)유도는 LPS (5mg/kg)를 경구 투여하였으며, 1 시간 뒤 챔버를 이용하여 5% O<sub>2</sub> 조건에서 1 시간씩 3번 저산소증을 유도하였다. 8시간 후, 조산쥐와 만삭쥐의 소장 (회장) 조직을 구득하여 조직학적 변화 및 mRNA, 단백질 발현을 평가하였다.

### 결과

LPS와 저산소증에 의해 조산쥐와 만삭쥐 모두 괴사성 장염이 관찰되었다. 조직병리학적 결과를 통해 괴사성 장염 뿐만 아니라 세포사멸 (apoptosis)도 증가됨을 관찰하였다. 세포사멸 메커니즘과 관련된 인자들의 mRNA와 단백질 발현을 조사한 결과, 조산쥐와 만삭쥐 실험군에서 대조군과 비교하였을 때 현저하게 증가하였다. 특히 세포사멸 주요 메커니즘으로 알려진 Bax/Bcl-2 비율이 두 실험군 모두에서 증가하였는데, 이는 만삭쥐에서 더 증가된 양상을 보였다. 한편 TNF 연관된 세포사멸 메커니즘에서의 주요 인자인 RIPK1의 발현은 조산쥐 실험군에서 현저하게 증가됨을 관찰하였다.

### 결론

본 연구에서는 조산쥐와 만삭쥐 모두에서 괴사성 장염을 성공적으로 유도하였으며, LPS와 저산소증에 의해 유발된 괴사성 장염이 세포사멸 경로와 연관되어 있음을 관찰하였다. 또한 조산쥐와 만삭쥐 두 모델 간의 세포사멸 양상의 차이를 mRNA와 단백질 발현을 통해 관찰하였다. 이를 통해, 만삭쥐와 조산쥐 모두 세포사멸 메커니즘을 통한 괴사성 장염이 일어나지만 두 군간의 주요 세포사멸 경로가 다를 수 있음을 시사한다

## 전 결장 무신경절증에서 수술적 방법에 따른 치료 효과 비교

박주은, 하수현, 강수진, 김성철, 남궁정만, 권현희, 김대연\*

울산대학교 의과대학 외과학교실, 서울아산병원 어린이병원 소아외과

### 배경

전 결장 무신경절증 (total colonic aganglionosis)는 히르슈슈프룽병의 드문 유형으로, 결장과 원위 회장의 일부분에 신경절 세포가 없는 것이다. 대부분의 환자들은 회장-항문을 바로 문합하는 endorectal pull-through (Swenson or Soave) 방식이나 Duhamel 방식의 수술을 시행 받으며, 표준 수술법은 아직 정립되지 않았다. 본 연구에서는 전 결장 무신경절증 환자에서 수술 방식에 따른 치료 효과를 비교해 보고자 한다.

### 대상 및 방법

2012년부터 2022년까지 본원에서 전 결장 무신경절증으로 Duhamel 혹은 endorectal pull-through 수술을 시행 받은 환자를 대상으로 수술 방법, 장루 조성 여부, 수술 전/후 히르슈슈프룽병 연관 장염 여부 및 1년, 2년 추적관찰에 따른 환자의 임상 양상 및 성장 정도에 대해 조사하였다.

### 결과

총 28명의 환자가 연구 기간 중 전 결장 무신경절증으로 수술을 시행 받았다. 그 중 endorectal pull-through (ERPT) 수술과 Duhamel 수술을 시행 받은 환자는 각각 14명이었다. 두 군간 환자 특성은 서로 유의미한 차이가 없었으며, 두 군 모두 50%의 환자에서 수술 전 히르슈슈프룽 관련 장염 (HAEC, Hirschsprung Associated Enterocolitis) 을 경험하였으며, 수술 후에도 두 군 모두 71.4%에서 HAEC을 경험하였다. 수술 시간 및 수술 방식에서는 두 군간 차이가 없었으나, 재원 기간이 각각 23일과 11.5일로 ERPT 군에서 통계학적으로 유의미하게 길었다. 수술 후 장/단기 합병증, 투약 약물, 염증성 대장염 여부에서는 두 군간 차이를 보이지 않았으며, 재 문합술 (re-do ERPT)을 시행한 경우는 ERPT 군에서 3명, Duhamel 군에서 1명이었다. 2년간의 추적 관찰 기간 중 두 군간의 관장 필요 여부, 보톡스 시술 여부, HAEC 병력에는 통계학적으로 유의미한 차이가 없었으며 수술 당시 및 수술 후 1년, 2년 시점의 체중과 신장의 Z-score 또한 두 군간 차이가 없었다.

### 결론

Endorectal pull-through 와 Duhamel 모두 전 결장 무신경절증을 치료하는 데에 안전한 술식이며 중, 단기간 추적관찰에서 치료 효과의 차이를 보이지 않았다. 더 많은 환자를 통한 통계학적 분석과 장기간의 치료 효과에 대해서는 다기관적 전향적 연구가 필요할 것으로 생각된다.

## 극소 저체중 출생아에서 태변 마개 증후군 위험인자 연구

### Which factors influence for meconium plug syndrome incidence and need to get surgical therapy in VLBW babies?

신소영, 이성민, 인경, 오정탁, 한석주, 호인걸\*

연세대학교 의과대학 외과학교실, 세브란스 어린이병원 소아외과

#### 배경

극소 저체중 출생아 (VLBW, 체중  $\leq 1500\text{g}$ )는 다양한 소화기계 문제가 발생하며, 그 중에 태변으로 인해 장폐색 및 장천공이 발생할 수 있다. 그럼에도 신생아 과사성 장염과 비교하여 태변 마개 증후군에 대한 연구는 부족한 실정이다. 본 연구에서는 극소 저체중 출생아에서 태변 마개 증후군이 발생하는 위험인자 및 수술에 대한 위험인자를 규명하는 것을 목적으로 한다.

#### 대상 및 방법

2015년 01월부터 2023년 12월까지 단일기관 신생아 중환자실에 입원한 환자 중에서 1500g 미만의 극소 저체중 출생아 대상으로 후향적 연구를 진행하였다. 최종 분석에 포함된 환자는 총 475명이었고, 태변 마개 증후군의 발생 및 관련 인자들과 수술의 위험인자에 대해 분석하였다.

#### 결과

본 연구에서 극소 저체중 출생아 총 475명 중에서 약 72명 (15%)에서 태변 마개 증후군이 발생하였다. 태변 마개 증후군 발생과 관련되어 있는 요인으로는, 임신 재태연령 (28주 미만, 29.8% vs 73.6%,  $p < 0.001$ )와 출생 체중이 작을수록 (1000g 미만, 33.7% vs 84.7%,  $p < 0.001$ ), 1분, 5분 Apgar 점수 (4.90 vs 2.93, 6.06 vs 4.05,  $p < 0.001$ )가 낮을수록 태변 마개 증후군 발생률이 높았으며 pneumothorax의 유무 (2.2% vs 12.5%,  $p < 0.001$ ), 흉관 삽입 (1.7% vs 11.1%,  $p = 0.001$ ), PDA ligation (13.9% vs 44.4%,  $p < 0.001$ )의 발생과 태변 마개 증후군 발생의 연관성이 통계적으로 유의미한 차이를 보였다. Fetal distress 유무 (20.8% vs 40.3%,  $p = 0.001$ ) 및 formula (모유 및 혼합수유, 72.8% vs 60%,  $p < 0.001$ )도 태변 마개 증후군 발생과 통계학적으로 유의미한 차이를 보였다. 72명 중 초음파 유도하 수용성 조영제 관장술로 호전된 환자는 45명 (62.5%), 수술적 치료를 진행한 환자는 27명 (37.5%)이었다. 태변 마개 증후군에서 수술의 위험인자는 임신 재태연령이 (28주 미만, 62.2% vs 92.6%,  $p = 0.001$ ) 통계학적으로 유의미한 인자였으며, 초음파 유도하 수용성 조영제 관장술을 시행 시, 조영제가 IC valve를 통과하지 못한 경우에 (4.4% vs 48.1%,  $p < 0.001$ ) 통계학적으로 수술의 위험인자로 확인되었다.

#### 결론

본 연구를 통하여, 1500g 미만의 극소 저체중 출생아에서 임신 재태연령과 출생체중이 작을수록, Apgar 점수가 낮을수록 태변 마개 증후군의 발생 위험인자가 되었으며, pneumothorax, 흉관 삽입, 및 PDA ligation의 발생이 태변 마개 증후군의 위험인자로 확인되었다. 수술의 위험인자로 재태연령 및 수용성 조영제 관장시 관장액의 IC valve 통과여부가 위험인자로 확인되었다. 본 연구의 결과는 태변 마개 증후군의 빠른 진단 및 치료에 도움이 될 것으로 판단된다.

## A Case Report: Novel Missense Mutation of RET Proto-Oncogene in Familial Hirschsprung's Disease

Eunyoung Jung<sup>1\*</sup>, Sunggyun Park<sup>2</sup>

<sup>1</sup>Keimyung University School of Medicine, <sup>2</sup>Dongsan Medical Center

---

### Introduction

Hirschsprung's Disease (HD) is a congenital functional gastrointestinal disorder arising from the absence of ganglion cells in the gut. HD is generally theorized to result from either a failure in the migration of neural crest cells or errors in the maturation of neuronal cells. The RET proto-oncogene is known as a primary genetic contributor to familial HD. Numerous mutations of the RET proto-oncogene have been reported to date. This case report details a novel missense mutation discovered within a familial HD pedigree.

### Case Report

A two-day-old male was transferred to the Neonatal Intensive Care Unit (NICU) due to the inability to pass meconium since birth, presenting with abdominal distension. A contrast enema indicated a loss of redundancy throughout the colon, raising suspicions of total HD. A rectal suction biopsy was negative for calretinin staining, and no ganglion cells were found. However, laparoscopic-assisted biopsies from multiple colonic sites revealed the presence of ganglion cells at the terminal ileum, located 15cm from the ileocecal valve. An ileostomy was subsequently performed. Thirteen months later, a robotic-assisted total colectomy and closure of ileostomy with a transanal endorectal pull-through were carried out. The patient's family history included HD, with his father having undergone surgery for a short-segment HD in childhood and his elder sister treated for short-segment HD via a single-stage laparoscopic-assisted endorectal pull-through. Next-Generation Sequencing (NGS) of the patient, his father, mother, and elder sister revealed a novel heterozygous missense mutation in the RET proto-oncogene: at nucleotide position 2831, a thymine (T) was replaced by a guanine (G), leading to the substitution of isoleucine with serine at amino acid position 944. This mutation had not been previously reported and suggests a new insight into the genetic pathophysiology of familial HD.



## 미숙아 괴사성 장염의 위험 인자: 단일기관 후향적 연구

양희범<sup>1</sup>, 강운서<sup>2</sup>, 김현영<sup>3\*</sup>

<sup>1</sup>서울대학교 의과대학 외과학교실, 분당서울대학교병원, <sup>2</sup>서울대학교 의과대학

<sup>3</sup>서울대학교 의과대학 외과학교실, 서울대학교병원 소아외과

### 배경

괴사성 장염은 미숙아의 생명에 위협을 주는 흔한 장 질환이다. 본 연구는 한국 신생아 네트워크 데이터 중 단일 연구 기관 데이터의 후향 분석을 통해 NEC의 위험 인자를 찾는 것을 목표로 했다.

### 대상 및 방법

KNN 레지스트리에 등록된 2013년 1월부터 2022년 12월 사이에 본 연구 기관에서 태어난 조산아(재태연령 < 34주)를 대상으로 하였다. KNN에 기 등록된 인자를 이용하여 연구를 진행하였다. NEC의 위험 인자는 모든 환자를 대상으로 한 단변량 분석과 1:5 대조군 매칭 코호트 분석을 사용하여 찾았다.

### 결과

36명의 괴사성 장염 포함한 총 760명의 환자가 연구에 포함되었다. NEC 군에서 낮은 중위 재태 연령 (26+1 vs 28+5,  $p < 0.001$ ), 낮은 출생 체중 (913g vs 1093g,  $p < 0.001$ ), 출생 후 1시간 이내에 낮은 제대혈 가스 pH (7.21 vs 7.23,  $p = 0.029$ ), 낮은 1분/5분 APGAR 점수 ( $p < 0.001$ )를 보였다. 조기 양막파열 (OR 2.152 [95% CI: 1.077–4.300],  $p = 0.027$ ), 신생아 소생술 중 필요한 삽관 (OR 2.015 [95% CI: 1.008–4.029],  $p = 0.044$ ), 뇌실내출혈 (OR 2.122 [95% CI: 1.070–4.208],  $p = 0.028$ ), RBC 수혈 (OR 7.323 [95% CI: 2.564–20.918],  $p < 0.001$ )은 NEC의 위험을 증가시켰다. 동맥관 개존증 (OR 0.323 [95% CI: 0.114–0.915],  $p = 0.026$ )에 대한 이부프로펜 치료는 NEC와 역으로 연관되었다. 대조군 매칭 코호트의 분석에서 출생 후 1시간 이내에 낮은 제대혈 가스 pH는 NEC 위험 증가와 유의하게 연관되어 있었다.

### 결론

단변량 분석에서 NEC의 위험 증가는 낮은 출생 체중, 낮은 재태 연령 및 조기 양막파열, 낮은 1분 및 5분 APGAR 점수 및 낮은 제대혈 가스 pH 등과 관련이 있었고, 동맥관 개존증 치료를 위한 이부프로펜 치료는 위험을 낮춘다고 하였다. 다변량 분석에서는 낮은 제대혈 가스 pH만 유의한 결과를 보여 추가적인 분석이 필요할 것으로 생각된다.

\*\* 이 연구는 2024 PAPS Meeting 에서 발표되었음.

## Transcriptional stratification of necrotizing enterocolitis identifies distinct disease subtypes

Jean Lee<sup>1</sup>, Dayoung Ko<sup>2</sup>, aemoon Koh<sup>3</sup>, Joong Kee Youn<sup>2</sup>, Sohyun Nam<sup>4</sup>, Hyun-young Kim<sup>2\*</sup>

<sup>1</sup>Seoul University Medical School, Department of Biomedical Science

<sup>2</sup>Seoul University Medical School, Seoul National University Children's Hospital

<sup>3</sup>Seoul University Medical School, Department of Pathology

<sup>4</sup>Inje University Busan Paik Hospital

---

### Abstract

Necrotizing enterocolitis (NEC) is a severe inflammatory disorder in small intestine that affects neonatal babies with mortality as high as 50-100%. Despite its severity, rare occurrence and early onset prevented further understanding of the disease etiology and treatment strategy. To further understand pathogenic mechanism of the disease, we subjected xx tissues from NEC patients and control individuals for RNA-sequencing. Clustering of 10 affected tissues led to the identification of three clusters; each characterized by expression of genes enriched in intestinal bowel disease (IBD), expression of IL8-related genes, and no obvious expression signature. The three clusters displayed distinct gene expression pattern specific to cell types that compose small intestine layers. Our results implicate genetic rationale underlying patient-specific symptoms, prognosis, and potential revenue for treatment.



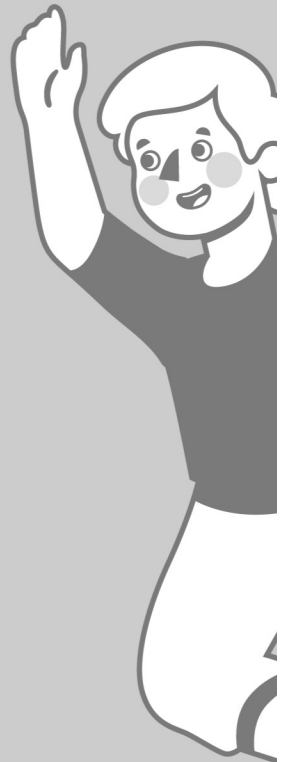# 2024 제40차 대한소아외과학회 춘계 학술대회 및 40주년 기념행사

「과거를 통한, 미래를 향한 소아외과의 열정과 도전」



# DAY 2

6월 14일 금요일



대한소아외과학회  
Korean Association of Pediatric Surgeons





# 제4부

## 종양, 탈장, 영양

좌장: 설지영(충남의대), 장혜경(경희의대)

---

### 소아의 원발성 대망 지방종: 증례보고

박준모, 정연준\*

전북대학교 의과대학 외과학교실, 전북대학교병원 소아외과

---

### 청소년에서 서혜부 탈장 수술 방법에 따른 장기 결과 비교: 건강보험공단 빅데이터 연구

손준혁\*

한양대학교 의과대학 외과학교실, 한양대학교병원 소아외과

---

### 장간막 림프낭종으로 인한 소장염전 증례보고

구은정\*

계명대학교 의과대학 외과학교실, 동산병원 소아외과

---

### 임신기간 중 산모의 초미세먼지의 노출과 출생아의 서혜부 탈장 또는 음낭수종 발생에 미치는 영향

구은정<sup>1\*</sup>, 배진곤<sup>2</sup>, 김은정<sup>3</sup>

<sup>1</sup>계명대학교 의과대학 외과학교실, 동산병원 소아외과, <sup>2</sup>동산병원 산부인과

<sup>3</sup>계명대학교 공과대학

---

### 극초단 단장증 신생아에서 성공적 위장관재활 경험: 1예 보고

정유진, 정재희\*

가톨릭대학교 의과대학 외과학교실, 서울성모병원 소아외과

---

### 전이성 췌장 카포시형 혈관내피종 환자의 증례보고

고다영<sup>1</sup>, 양희범<sup>2</sup>, 윤중기<sup>1</sup>, 김현영<sup>1\*</sup>

<sup>1</sup>연세대학교 의과대학 외과학교실, <sup>2</sup>세브란스 어린이병원 소아외과



대한소아외과학회

Korean Association of Pediatric Surgeons

## 소아의 원발성 대망 지방종: 증례보고

박준모, 정연준\*

전북대학교 의과대학 외과학교실, 전북대학교병원 소아외과

### 배경

지방종은 지방조직에서 유래하는 흔한 양성종양으로 발생률은 약 10%이다. 신체 전반에 걸쳐 가장 흔한 중간엽 종양이다. 그러나 지방종의 발병기전은 아직 명확하지 않으며, 비만, 혈청 콜레스테롤 상승, 당뇨병, 외상, 방사선, 가족성 소인, 염색체 등에 의해 발생률이 증가하는 것으로 알려져 있다. 원발성 대망지방종은 매우 드물어서, 대부분 증례형태로 보고되고 있다. 특히, 소아에서는 더욱 드물다. 이에 본원에서 소아에 거대한 원발성 대망 지방종에 대한 치료를 경험하였기에 보고하고자 한다.

### 증례

4세 남자아이가 수개월전부터 있어온 복부팽만과 변비를 주소로 타병원에서 복부 종괴로 전원 되어 왔다. 신체 진찰에서 복부 팽만은 있었으나 촉진 상 부드러웠다. 입원 시 촬영한 복부CT와 MRI에서 복강 내 거의 대부분을 차지하는 큰 지방조직성 종괴가 관찰되었고, 종괴로 인해 소장과 결장이 후방으로 밀려 있었다. 수술소견 상 종괴는 위와 횡행결장에 유착되어 있으면서 복강 전체를 차지하고 있었고 우측 위대망 동맥에서 feeding vessel이 나오는 것이 확인되어 결찰하고 절제했다. 종괴 크기는 23 x 21cm이었고 무게는 1350g이었고, 조직검사서 대망 지방종으로 진단되었다. 수술 후 1일째 식이를 시작하고 수술 후 5일째 특별한 문제없이 퇴원하였다. 퇴원 후 2개월째 배변에 지장없이 잘 지내고 있다.

### 결론

소아의 원발성 대망 지방종은 드문 양성 종양이다. 원인은 명확하지 않다. 초음파, CT, MRI는 임상 진단과 수술 전 평가를 용이하게 하고 복부팽만 소아에서 감별진단에 도움이 된다.

## 청소년에서 서혜부 탈장 수술 방법에 따른 장기 결과 비교 : 건강보험공단 빅데이터 연구

손준혁\*

한양대학교 의과대학 외과학교실, 한양대학교병원 소아외과

### 배경

서혜부 탈장은 소아와 성인 모든 연령대에서 발생하는 외과적 질환이다. 소아 서혜부 탈장의 전통적인 수술 방법은 고위 결찰이지만, 성인 탈장에서는 고위결찰과 더불어 재발률을 줄이기 위한 후벽 보강 (posterior wall repair) 수술이 추가되며, 특히 mesh 사용이 권고되고 있다. 하지만 상대적으로 서혜부 탈장 유병률이 낮은 청소년 시기의 서혜부 탈장에 대해서는 아직 표준 수술 방법에 대한 근거가 부족한 실정이다. 이에 본 연구는 청소년에서 서혜부 탈장 수술 시 mesh 사용 및 후벽 보강 수술 유무에 따른 장기 결과를 비교하여 각 수술방법의 효용성을 평가하고자 하였다.

### 대상 및 방법

한국 건강보험공단 청구 데이터에서 2002년에서 2016년 사이 서혜부 탈장 수술을 받은 환자 중 수술 당시 나이가 12세에서 18세 사이의 청소년 환자 총 8,268명의 환자를 포함하였다. 후벽 보강 시행 여부와 인공막 사용 여부에 따라 탈장 재발률과 만성 통증의 유병률을 비교하였다.

### 결과

전체 환자 중 5,416명 (65.5%)의 환자가 고위결찰 수술을 단독으로 받았고, 2,852명 (34.5%)의 환자가 고위결찰과 더불어 후벽 보강 수술을 받았다. 후벽 보강 수술을 받은 환자 중 mesh를 사용한 환자는 총 288명이었다. 후벽 보강의 유무에 따른 서혜부 탈장 재발률을 비교한 결과 유의한 차이가 없었다 (2.3% vs 2.6%;  $p=0.285$ ). Mesh 사용 여부에 따른 재발률을 비교한 결과 이 또한 유의한 차이가 없었다. (Mesh사용 대 미사용 2.7% vs 2.1%;  $p=0.541$ ). 서혜부 탈장 재발에 영향을 미치는 위험요인 분석을 위해 로지스틱 회귀분석을 시행하였고, mesh와 후벽 보강수술은 모두 유의한 결과를 보이지 않았다. 다변량 분석 시행 결과, 복강경 수술 (위험비=2.00; 95% CI= 1.26-3.18;  $p=0.003$ ), 양측 서혜부 탈장 (위험비=2.27; 95% CI= 1.34-3.87;  $p=0.002$ ), 기저질환의 존재 (위험비= 2.81; 95% CI= 2.04-3.89;  $p<0.001$ ) 등이 재발과 관련한 유의한 요인으로 밝혀졌다. Mesh사용과 후벽 보강수술은 만성 통증과도 유의한 관련성이 없었다.

### 결론

청소년에서 서혜부 탈장 수술 시 후벽 보강이나 mesh 사용은 탈장 재발률에 유의한 영향을 미치지 않는 것으로 보인다.

## 장간막 림프낭종으로 인한 소장염전 증례보고

구은정\*

계명대학교 의과대학 외과학교실, 동산병원 소아외과

### 배경

장간막 림프낭종은 소아에서 발생하는 드문 림프관 기형으로 소아에서 약 2만명 중 1명, 어른에서 10만명 중 1명의 발생률을 나타낸다. 대부분 증상없이 우연히 발견되는 경우가 많으며, 소화관의 증상없이 크기가 커진 만져지는 덩이로 첫 증상이 나타날 수도 있다. 장간막 림프낭종에 의한 소장의 꼬임을 일으키는 경우는 드물게 보고되어 이에 대한 증례를 보고하고자 한다.

### 증례 보고

9세 남자환자로 하루 전 저녁 식사 이후 시작된 복통 및 구토로 응급실에 방문하였다. 환자는 재태주수 39주 2일에 3200g으로 태어나, 현재 키는 135 cm (백분위수 58.3), 체중은 30kg (백분위수 37.9)으로, 특이 병력 없이 비교적 건강하게 성장하였다. 평소 배가 아프다는 이야기를 자주 하는 편이나 관련된 검사나 치료를 받은 적은 없었다. 특이 가족력 없었다. 복통과 구토의 증상 시작 이후 다음 날 아침까지 여러 차례의 구토를 하며 심한 복통을 호소하였고, 담즙성 구토가 지속되었다. 환자는 많이 아파보였고 기운없이 앉아 있었다. 누워있는 것 보다는 앉아있는 것이 배가 덜 아프다고 하였다. 복부는 약간 팽만되어 있었으며 압통이나 반발압통은 없었다. 배가 많이 아팠으나 타원에서 진통제 주사를 맞은 이후 통증이 조금 호전되었다고 하였다. 타원에서 시행한 복부 X-ray에서 늘어난 소장과 발판사다리 징후 (step ladder sign)를 보이는 장폐색 소견을 관찰할 수 있었고, 복부 CT에서 소장 장간막에 약 16 cm 정도 크기의 종괴가 관찰되었다. 일반혈액검사와 일반화학검사서 특이 소견 없었다. 장간막 림프낭종 또는 장간막 지방모세포종에 의한 장폐색으로 진단하여 응급수술을 결정하였다. 복부 중앙 세로절개로 개복하였으며, 장간막 종괴가 축이 되어 소장이 180도 이상 꼬여 있었으며 근위부는 매우 늘어나 있었다. 장간막 종괴의 위치는 Treitz ligament에서 약 90cm, 회맹판으로부터 약 100cm에 있었다. 크기는 약 15 cm 이상이었으며, 병변 외 복강 내 특이소견 관찰되지 않았다. 꼬인 소장을 반시계방향으로 돌려준 후 병변을 확인하고, 병변을 포함하여 소장을 절제하였다. 근위부 장이 매우 많이 늘어나 있고, 장내 물질로 가득하여 감압시켜 주었다. 남아 있는 소장을 단단문합 후 수술 종료하였다. 수술 후 4일째 L-tube 제거하였고, 수술 후 6일째 물을 조금씩 마시기 시작하였으며, 수술 후 6일째 연식까지 식이 진행하였다. 수술 후 8일째 특이 소견 없이 퇴원하였다. 면역조직화학검사서 D2-40 (+), CD31 (+) 소견으로 림프낭종으로 진단하였다.



## 임신기간 중 산모의 초미세먼지의 노출과 출생아의 서혜부 탈장 또는 음낭수종 발생에 미치는 영향

구은정<sup>1\*</sup>, 배진곤<sup>2</sup>, 김은정<sup>3</sup>

<sup>1</sup>계명대학교 의과대학 외과학교실, 동산병원 소아외과, <sup>2</sup>동산병원 산부인과, <sup>3</sup>계명대학교 공과대학

### 배경

초미세먼지는 크기 2.5um 이하의 입자로 인체 조직 투과성이 높아 인체내 여러가지 부정적인 영향을 미치는 것으로 알려져 있다. 호흡기질환, 안질환 뿐 아니라, 선천성 기형발생, 선천성 심장기형 발생, 자폐증, 인지기능 장애 등에도 영향을 미치는 것으로 알려져 있다. 저자들은 산모의 임신 중 초미세먼지에 노출이 출생아의 선천성기형 발생에 미치는 영향에 대해 연구한 바 있다. 서혜부탈장, 음낭수종은 소아외과에서 가장 흔히 접하는 질환으로 0.8-4.4%의 발병률을 보인다. 태아 시기 고환 하강과 함께 복막이 음낭 쪽으로 돌출되며 생기는 초상돌기가 출생 후에도 퇴화되지 않고 잔존하는 것이 소아 서혜부 탈장의 원인으로 알려져 있다. 하지만 이러한 초상돌기의 잔존에 어떠한 인자가 영향을 미치는지에 대한 연구는 미미하다. 이에 본 연구는 임신 중 산모의 초미세먼지에 노출이 출생아의 서혜부탈장 또는 음낭수종 발생에 미치는 영향을 살펴보고자 한다.

### 대상

2016년 7월부터 2019년 6월까지 계명대학교 동산병원에서 출산한 산모 중 주소지가 대구광역시이며, 단태아를 출산한 산모와 신생아를 우선적으로 선별하였다. 이 중 재태주수 37주 이상, 출생 체중 2500g 이상, 염색체 이상이나 선천성기형이 없는 출생아와 산모를 최종 연구대상으로 하였다.

### 방법

연구대상자의 전자의무기록을 통해 후향적으로 분석하였다. 임신부의 출산예정일과 분만일을 토대로 임신 기간을 월별로 나누었고, 임신부의 주소를 바탕으로 해당 주소의 임신부의 임신 기간 중 월별 초미세먼지 평균농도를 구하였다. 공간보간법을 사용하여 주소지의 초미세먼지 농도 값을 산출하였다. 임신부의 나이, 임신기간, 당뇨, 고혈압, 출생아의 성별, 재태주수(임신기간과 동일), 출생 체중, 출생 후 1분, 5분의 아프가 점수, 선천성 기형 여부, 서혜부탈장 또는 음낭수종 진단 당시의 나이 등을 변수로 분석하였다. 대상자 중 출생아가 2024년 3월까지 서혜부탈장 또는 음낭수종 그룹으로 분류하였고, 서혜부탈장이거나 음낭수종이 없는 그룹(대조군)으로 분류하였다. 두 그룹 간의 변수를 SPSS를 통해 분석하였다.

### 결과

총 1194명의 임신부와 출생아가 대상으로 선정되었다. 서혜부탈장 또는 음낭수종이 있는 그룹(56명)과 대조군(1138명)을 비교하였을 때, 서혜부탈장 또는 음낭수종이 있는 그룹에서 임신부가 임신 3삼분기에 노출된 초미세먼지 농도가 통계적으로 유의미하게 높게 나타났다(25.4 ± 48 vs 23.9 ± 5.2, p<0.05).

### 결론

임산부의 임신기간 중 초미세먼지에 노출이 출생아의 서혜부탈장 또는 음낭수종 발생에 미치는 영향에 대한 의미 있는 단서를 찾을 수 있었다. 본 연구의 한계점을 보완한 후속연구가 필요하겠다.

## 극초단 단장증 신생아에서 성공적 위장관재활 경험: 1예 보고

정유진, 정재희\*

가톨릭대학교 의과대학 외과학교실, 서울성모병원 소아외과

### 배경

장부전 (intestinal failure)는 다양한 원인에 의해 생명유지 및 성장에 필요한 최소한의 영양 및 수액공급마저 불가능한 정도로 장의 기능이 감소한 상태를 말하며, 정맥영양공급 없이 생명유지가 불가능하다. 소아에서 가장 흔한 장부전의 원인은 단장증이다. 소아에서는 나이와 몸무게에 따라 단장증후군을 일으키는 정확한 길이를 규정하기 어렵지만, 일반적으로 소장 길이가 15cm이하로 남은 경우 극초단장 (ultrashort bowel)으로 분류된다. 짧아진 장에서 장적응(intestinal adaptation) 과정이 일어나면서 흡수율이 상승하게 되고 이 과정을 극대화시키는 치료가 다학제적 접근을 통한 위장관 재활이다. 이 치료의 목표는 정맥영양공급을 끊고 장 자립성(autonomy)을 획득하는 것이다.

### 증례

재태연령 35주 2일, 2.26kg 여아로 쌍둥이 중 첫째로 출생하였다. 산전초음파에서 태아 장확장으로 장폐색이 의심되었기에 출생 후 2일에 개복하여 type 4 소장무공증이 진단되었다. 장절제 및 단단문합술 시행하였고 남은 소장의 길이는 총 15cm (공장 7cm, 회장 8cm)였으며, 회맹판은 보존되었다. 수술 후 14일째부터 네오케이트로 수유시작하고 점차 늘리면서 정맥영양공급을 점차 줄여 생후 12개월에 정맥영양공급 중단하고 생후 17개월에 수액을 완전히 끊고 중심정맥관을 제거하였다. 현재 이유식 병행하면서 대변횟수는 평균적으로 하루 2-3회이다. 키 상위 95%, 체중 상위 92%로 양호한 성장을 보이고 있으며, 혈액검사상 영양단백수치, 미량원소 및 비타민에서도 정상수치 보이고 있다.

### 결론

본 증례는 장무공증 type IV로 인하여 극초단 단장증이 발생한 신생아에서 다학제적 위장관재활치료를 통해 성공적으로 장 자립성을 이루었기에 경험을 공유하고자 한다.

## 전이성 췌장 카포시형 혈관내피종 환자의 증례보고

고다영<sup>1</sup>, 양희범<sup>2</sup>, 윤중기<sup>1</sup>, 김현영<sup>1\*</sup>

<sup>1</sup>서울대학교 의과대학 외과학교실, 서울대학교병원 소아외과, <sup>2</sup>분당서울대학교병원

### 배경

카포시형 혈관내피종 (Kaposiform hemangioendothelioma)은 드문 혈관 종양으로, 중간 정도의 악성 잠재력을 가지고 있으며 국소적으로 침윤성 성장을 보이지만 전이는 드문 것으로 알려져 있다. 조직학적으로 카포시형 혈관내피종은 카포시 육종, 혈관종 등과 유사하여 정확한 진단을 내리는 것이 적절한 치료를 위해 중요하다. 본 연구에서는 5세 여자 환자에서 발생한 간 전이를 동반한 췌장의 카포시형 혈관내피종 1례를 보고 하고자 한다.

### 대상 및 방법

4세 여아가 복통으로 내원하여 급성 췌장염 소견으로 입원하였다. 경과 관찰 중 췌장에 발견된 낭성 종괴의 증가로 수술적 절제를 위해 본원으로 전원되었으며, 췌장 머리 부분에서 시행한 복강경 생검을 통해 카포시형 혈관내피종 진단을 확정하였다. 조직검사 결과 출혈을 동반한 카포시형 혈관내피종 소견이 확인되었다. Ki-67은 70%에서 양성 확인되었고 D2-40 양성소견이었다. 환자는 인터페론-2a와 sirolimus 치료를 시작하였으나, 인터페론은 간효소 수치 상승 및 공급 중단으로 4개월 사용 후 중단하였다. 이후 크기 변화가 없어 sirolimus 중단 후 steroid와 propranolol을 추가하였으나 효과가 없었고 진단 1년 후부터 간 전이가 의심되는 소견이 확인되었다. 이에 lenvatinib을 11개월 사용하였으며 초음파 상에서 hilum에 4.23 cm가량의 종괴가 지속적으로 관찰되어 이에 대해 방사선치료 및 CPM, VP 항암치료를 지속하였다. 이후 간 기능 이상이 지속적으로 확인되고 CT 추적 검사에서 간 전이 및 원발부위 췌장 종양 크기 감소 소견 보이고 있어 항암치료를 종결하고 2년 간 경과 관찰 중이다.

### 결과

본 증례는 비교적 드문 간 전이가 동반된 카포시형 혈관내피종의 진단과 치료 과정을 보고하였다. 카포시형 혈관내피종이 전이가 드물기는 하지만 전이가 있을 경우 육종에 준하여 적극적인 항암치료를 통해 원발 및 전이암의 종괴를 줄일 수 있었던 사례로 보고하고자 한다.

# 제5부

## 기타

좌장: 이남혁(영남의대), 박준범(충남의대)

---

### 초음파 유도 하 내경정맥에 셀딩거 기법을 이용한 소아 중심정맥관 삽입 수술 분석

김원태, 박성주, 이상훈\*, 서정민

성균관대학교 의과대학 외과학교실, 삼성서울병원 소아외과

---

### 소아 환자의 수술 전 불안 조절을 위한 가상 현실 기반의 디지털 치료 적용 파일럿 연구

윤중기<sup>1</sup>, 김준기<sup>2</sup>, 장태수<sup>2</sup>, 고다영<sup>1</sup>, 공현중<sup>2</sup>, 김현영<sup>1\*</sup>

<sup>1</sup>서울대학교 의과대학 외과학교실, 서울대학교병원 소아외과, <sup>2</sup>서울대학교병원 융합의학과

---

### 급성총수염으로 진단된 녹농균패혈증과 괴저성 농창 1예

장은영\*, 김인수

대구파티마병원 외과

---

### 동맥관개존증 있는 미숙아 환자에 있어서 복부위장관 수술은 안전한가

오채연<sup>1</sup>, 한지원<sup>2\*</sup>, 손준혁<sup>3</sup>

<sup>1</sup>고려대학교 의과대학 외과학교실, <sup>2</sup>이대서울병원, <sup>3</sup>한양대학교 의과대학 외과학교실

---

### Advanced 3D Imaging and Quantification in Hirschsprung's Disease using AI Image Analysis

Young Hyun Yun<sup>1</sup>, Dayoung Ko<sup>2</sup>, Hyung Jin Choi<sup>1</sup>, Hyun-Young Kim<sup>2\*</sup>

<sup>1</sup>Department of Anatomy and Cell Biology, Seoul National University college of medicine, Seoul, Republic of Korea,

<sup>2</sup>Department of Pediatric Surgery, Seoul National University Children's Hospital, Seoul, Republic of Korea

---

### 인공지능 활용한 저신경절증의 진단과 중증도 평가 연구

고다영<sup>1</sup>, 이윤나<sup>2</sup>, 신유민<sup>2</sup>, 김영곤<sup>2</sup>, 고재문<sup>3</sup>, 김현영<sup>1\*</sup>

<sup>1</sup>서울대학교 의과대학 외과학교실, 서울대학교병원 소아외과, <sup>2</sup>서울대학교병원 융합의학과, <sup>3</sup>서울대학교병원 병리과

---

### 총수절제술에서 메타버스와 가상 현실을 이용한 외과 교육: 의대생을 대상으로 한 파일럿 연구

허연주<sup>1,2</sup>, 김현영<sup>3\*</sup>, 윤중기<sup>3</sup>, 장태수<sup>4</sup>, 최연진<sup>4</sup>, 공현중<sup>4</sup>

<sup>1</sup>서울대학교 의과대학 의학교육실, <sup>2</sup>서울대학교병원 외과

<sup>3</sup>서울대학교 의과대학 외과학교실, 서울대학교병원 소아외과, <sup>4</sup>서울대학교병원 융합의학과



대한소아외과학회  
Korean Association of Pediatric Surgeons

## 초음파 유도 하 내경정맥에 셀딩거 기법을 이용한 소아 중심정맥관 삽입 수술 분석

김원태, 박성주, 이상훈\*, 서정민

성균관대학교 의과대학 외과학교실, 삼성서울병원 소아외과

### 배경

장기간 지속적인 정맥 영양이나 항암 치료와 같이 정맥 루트가 필요한 소아에서 중심정맥관 삽입은 필수적이다. 본원에서는 신생아중환자실의 미숙아를 포함하여 수술이 필요한 모든 소아 환자에서 초음파 유도 하에 셀딩거 기법으로 내경정맥에 중심정맥관 삽입을 시행해 오고 있다. 소아 중심정맥관 삽입술 관련된 다양한 항목을 분석하였다.

### 대상 및 방법

2023년 9월부터 2024년 2월까지 삼성서울병원 소아외과에서 소아 환자에게 시행한 중심정맥관 삽입술 67건의 의무기록을 후향적으로 분석했다. 이전 중심정맥관 수술력과 수술의 이유, 수술 시 나이와 체중, 카테터 종류와 위치, 수술 후 2달 이내 카테터 관련 합병증 등 항목을 조사하였다.

### 결과

수술 시 나이와 체중의 중간값은 각각 2.9세 (6일-17.7세), 13.9kg (2.8-84.3kg)였고 신생아중환자실의 bedside 수술은 6건이었다. 56건 (83.6%)에서 오른쪽 내경정맥에 삽관하였고 사용한 카테터 종류는 cuffed 카테터가 56건 (83.6%), non-cuffed 카테터가 11건 (16.4%)이었다. Cuffed 카테터 중 dual- 또는 triple-lumen 히크만 카테터는 36건, 브로비악 카테터나 single-lumen 히크만 카테터와 같은 single-lumen 카테터는 13건, 케모포트는 7건이었다. 수술의 이유는 항암치료 목적이 37건 (55.2%), 경정맥 영양 등 정맥 루트 확보가 21건 (31.3%), 혈액투석 5건 (7.5%), 동종조혈모세포이식이 4건 (6.0%)이었다. 거의 절반에서 골수 검사나 incisional biopsy와 같은 진단을 위한 수술/시술이 함께 시행되었으며 (32건, 47.8%) 삽입 수술만 단독으로 시행된 경우는 24건 (35.8%)이었다. 이전에 중심정맥관 삽입 수술을 받았던 적이 있는 경우는 20건이었으며, 이 중 기존에 가지고 있던 중심정맥관의 제거와 새로운 카테터의 재삽입이 같이 이루어진 교체 수술은 11건이었다. 교체 수술의 가장 큰 이유는 카테터 찢어짐이나 cuff 노출과 같은 카테터 손상이었다 (8건). Cuffed 카테터 삽입 수술 단독으로 시행된 경우의 수술시간은 평균 20.8분이었다. 모든 수술에서 카테터 관련 혈류 감염, 수술부위 감염, 기흉, 동맥 천공, 공기색전증 등과 같은 카테터 관련 합병증은 수술 후 2달 이내 관찰되지 않았다.

### 결론

소아에서 초음파 유도 하에 셀딩거 기법으로 내경정맥에 삽입하는 중심정맥관 삽입 수술은 폭넓은 나이와 체중에서, 다양한 종류의 카테터를 동반 수술 및 재수술 상황에서도 안전하게 시행 가능하다.

## 소아 환자의 수술 전 불안 조절을 위한 가상 현실 기반의 디지털 치료 적용 파일럿 연구

윤중기<sup>1</sup>, 김준기<sup>2</sup>, 장태수<sup>2</sup>, 고다영<sup>1</sup>, 공현중<sup>2</sup>, 김현영<sup>1\*</sup>

<sup>1</sup>서울대학교 의과대학 외과학교실, 서울대학교병원 소아외과, <sup>2</sup>서울대학교병원 융합의학과

### 배경

소아 환자는 수술 시 입원 전후에 빈번하게 불안을 경험하며, 이 문제를 해결하기 위해 다양한 개입이 시도되고 있다. 디지털 치료는 최근 다양한 임상 상황에서 적용되고 있으며, 소아 대상의 연구는 일부 제한된 영역에서 발표되어 왔다. 본 연구는 입원한 소아 환자들의 수술 전 불안을 조절하기 위해 가상현실 (VR) 기반 디지털 치료의 효과를 확인하고자 하였다.

### 대상 및 방법

입원 시 나이가 5세에서 10세 사이인 당일 수술 환자를 대상으로 하였다. 입원 시 기본 불안 수준을 STAI-C로 평가한 후, 10분 동안 VR 장치를 사용한 치료를 시행하였다. 치료 개입 후 STAI-C를 사용하여 불안 수준을 재평가하고, 퇴원 전 보호자 만족도 조사를 실시하였다. VR 콘텐츠는 소아외과 병동을 모방하여 설계한 공간에 본원 캐릭터의 밑그림을 배치하여, 이에 색을 자유롭게 칠할 수 있도록 구성하였다. 콘텐츠는 Oculus Quest 2 기기를 사용하여 head mount display (HMD) 를 쓰고 양 손에 hand tracking device를 잡고 적용할 수 있도록 하였다.

### 결과

총 14명의 환자에서 동의서를 구득하였고, 연구 참여가 완료된 환자는 5명 (35.7%)이었다. 연구를 완료하지 못한 원인은 수술 후 아이가 힘들어하여 보호자의 요청으로 중단한 경우 (N=4), 대상 환자가 HMD 착용 등 연구 참여 자체를 무서워한 경우가 (N=3) 가장 많았다. 참여 환자 5명 중 여아는 1명, 남아는 4명이었으며, 중위 연령은 5세, 수술은 서혜부 탈장이 3명이었다. 입원 시 평균 STAI-C 점수는  $24.6 \pm 6.3$ 로 측정되었으며, 개입 후  $23.0 \pm 4.5$ 로 감소하였다. 5명의 모든 환자에 대한 보호자 만족도는 100%로 확인하였다.

### 결론

본 파일럿 연구에서는 참여 환자 숫자 등의 제한에도 불구하고, 디지털 치료가 아이들의 불안을 줄이는 데 효과가 있을 수 있음을 확인하였다. 연구 참여 전 영상자료 등을 통한 충분한 설명으로 VR 디지털 치료에 대한 거부감을 줄이는 것이 필요 하겠으며, 향후 더 많은 환자를 대상으로 한 전향적 무작위 대조 실험 등을 시행할 필요가 있겠다.

## 급성충수염으로 진단된 녹농균패혈증과 괴저성 농창 1예

장은영\*, 김인수

대구파티마병원 외과

녹농균패혈증은 면역이 저하되거나 기저악성질환이 있는 경우 주로 감염되며, 건강한 환자에서의 감염은 흔하지 않다. 저자들은 장기간 항생제 복용 기왕력이 있는 건강한 환자에서 급성 충수염으로 수술 후 단기간내에 패혈증 쇼크로 진행하면서 나타난 피부의 괴저성 농창을 확인하였고 이는 녹농균 패혈증에 의한 것으로 사후 진단된 증례가 있어 보고하는 바이다.

(증례) 1년 6개월, 10.5kg의 남아로 fever와 ileus를 주소로 내원하였다. 환아는 3개월 전부터 URI 및 중이염으로 항생제를 지속적으로 복용해 왔으며, 내원 6일전 모래놀이장에서 모래를 한 움큼 먹은 후 다음날 fever 및 URI 증상으로 타병원 소아과에서 치료 중 내원 2일전부터는 poor oral intake, grunting, ileus 증상이 심해져 전원되었다. 내원 당시 체온이 38.1도였고, 복부는 팽만되어 있었으며 탈수가 심하고 lethargic했다. 백혈구는 정상범위였으나 ESR 60mm/hr, CRP 27.28mg/dL로 상승되어 있었다. 복부 x-ray상 diffuse ileus 관찰되었고, 복부 CT상 ileocecal enteritis 혹은 perforated appendicitis를 배제할 수 없어 응급 수술 시행하였다. 수술 소견상 복부 전반에 걸쳐 점액성 pus-like exudate가 깔려 있었고 bowel ileus 심했으며, appendix tip necrosis 소견이 관찰되었다. 천공성 충수염 판단 하에 충수절제술과 배액관 삽입 후 수술을 종료하였다. 수술당일 복부 및 하지 피부에 빨간색의 모기에 물린 것 같은 다발성 병변이 있었으나 특이증상 아닌 것으로 판단하였고 통상적인 천공성 충수염에 기반하여 금식 및 수액치료, 항생제 치료를 시작하였다. 항생제는 세팔로스포린계 3세대와 metronidazole 을 병용하였다. 수술 후 1일째 낮에는 소변양 감소와 대사성 산증이 약간 더 진행한 정도로 일반적인 수술 후 상태로 판단되었다. 그러나 저녁부터 소변양 감소 및 대사성 산증이 더 악화되었고 35.1도의 저체온증을 나타냄과 동시에 호흡부전, 저산소혈증의 패혈증쇼크 증상이 발생하여 중환자실 이동 및 인공기계호흡을 시행하였다. 항생제는 meropenem으로 변경하였고 DIC 치료를 시행했다. 이때 전신피부의 빨간 반점은 수포성으로 변하였고 점차 검게 변하여 특징적이었기 때문에 반점에서 배양검사를 시행하였다. 환아는 수술 후 2일째 쇼크상태에서 회복하지 못하고 사망하였다. 사망 후 다음날, 응급실 내원 당시 시행한 혈액, 소변 배양검사서 Gram (-) bacilli가 자랐고 최종 결과 Pseudomonas aeruginosa 로 나왔다. 이어서 피부 반점에서 시행한 배양결과도 같은 균이었다. 이 증례는 소아외과 의사로서 녹농균 감염에 의한 피부의 특징적인 괴저성 농창에 대해 알지 못했기 때문에 적절한 항생제를 제때에 쓰지 못해서 발생한 안타까운 죽음이라고 생각된다. 따라서 소아의 급성 충수염에서 일반적인 임상양상보다 훨씬 나쁜 경과를 보이면서 피부의 특징적인 괴저성 농창이 발견된다면 녹농균에 대한 가능성을 염두에 두고 녹농균 치료까지 가능한 광범위 항생제 선택을 고려해야 할 것으로 판단된다.

## 동맥관개존증 있는 미숙아 환자에 있어서 복부위장관 수술은 안전한가

오채연<sup>1</sup>, 한지원<sup>2\*</sup>, 손준혁<sup>3</sup>

<sup>1</sup>고려대학교 의과대학 외과학교실, <sup>2</sup>이대서울병원, <sup>3</sup>한양대학교 의과대학 외과학교실

### 배경

동맥관개존증은 미숙아의 신생아괴사성장염 및 기타 위장관 질환의 위험요소로 알려져 있다. 본 연구의 목적은 동맥관개존증이 미숙아의 복부위장관 수술의 결과에 어떤 영향을 미치는지를 알아보고자 한다.

### 대상

이대목동병원, 이대서울병원, 고대안암병원, 고대안산병원, 한양대병원 신생아중환자실에 입원 중인 미숙아 환자들 중 2017년 1월부터 2024년 3월 기간 중 복부위장관 수술을 시행 받은 환자들을 대상으로 하였다.

### 방법

전체 대상환자들 (100명) 중 동맥관개존증이 있는 그룹을 환자군 (72명)과 동맥관개존증이 없는 그룹을 대조군 (28명)으로 나누어 이들의 인구학적 구조, 복부위장관 수술관련요소, 수술결과, 성장결과에 대해 분석하였다. 환자군을 동맥관개존증 치료에 따라 비수술적 치료군 (37명)과 수술적 치료군 (35명)으로 나누어 수술결과 및 성장결과 (6개월, 12개월, 18개월, 24개월, 30개월, 36개월의 키와 체중)를 비교하였다.

### 결과

환자군에서 남아가 더 많았고 (51.4% 대 28.6%) 재태주수가 더 어렸으며 (25+3주 대 31+3주) 출생체중이 더 낮았다 (889.0±375.4g 대 1542.9±674.4g). 또한 수술당시 신생아호흡곤란증후군이 더 많았고 (95.8% 대 53.6%) 비강캐놀라, 고유량 산소요법, 인공호흡기 등의 산소요법도 더 많이 적용하고 있었다 (83.3% 대 60.7%). 환자군이 수술 당시 체중이 더 적었지만 (1696.0±1160.3g 대 2469.0±1106.7g) 수술당시 나이, 수술진단명 (신생아괴사성장염, 자연성장천공, 장폐쇄증 등) 및 수술방법 (장루형성, 장절제, 장루복원술 등), 수술시간에는 유의미한 차이는 없었다. 수술결과 또한 수술관련 합병증 (상처관련문제, 장루관련문제, 출혈, 식이시작 10일 이상 지연 등) 및 재수술여부, 재원일수, 사망 등에는 유의미한 차이는 없었다. 성장결과는 환자군에서 6개월 체중 (5.5±1.4kg 대 6.2±1.4kg), 18개월 체중 (9.1±1.2kg 대 9.9±1.0kg), 24개월 키 (79.1±43.0cm 대 82.9±4.6cm)와 체중 (10.2±1.3kg 대 11.5±1.6kg), 30개월 키 (91.7±1.3cm 대 84.8±4.1cm)가 유의미하게 적게 나타났다. 환자군 중 수술적 치료군이 재원일수가 더 길었고 (165일 대 119일), 사망한 환자 (5명과 6명) 중 수술적 치료군에서 사망당시 나이가 더 높았다 (166일 대 34.5일). 또한 성장결과는 수술적 치료군에서 6개월 키 (55.7±4.9cm 대 60.2±4.4cm)와 체중 (4.7±1.5kg 대 6.0±1.1kg), 12개월 키 (68.2±3.9cm 대 71.0±3.9cm)가 더 유의미하게 낮게 나타났으며 그 이후로는 차이가 없었다.

### 결론

동맥관개존증이 있는 환자들이 재태연령이 어리고 및 수술시 체중이 더 낮았지만 대조군과 비교하여 수술결과에서는 유의미한 차이는 없었다. 동맥관개존증 환자 중 약 50%가 수술적 치료를 요하는 환자들이었는데 재원일수 외에 수술결과에는 두 그룹 간에 유의미한 차이가 없었다. 결론적으로 동맥관개존증 유무 및 수술여부가 미숙아 복부위장관 수술의 큰 위험요소는 아닌 것으로 사료된다.



# Advanced 3D Imaging and Quantification in Hirschsprung's Disease using AI Image Analysis

Young Hyun Yun<sup>1</sup>, Dayoung Ko<sup>2</sup>, Hyung Jin Choi<sup>1</sup>, Hyun-Young Kim<sup>2\*</sup>

<sup>1</sup>Department of Anatomy and Cell Biology, Seoul National University college of medicine, Seoul, Republic of Korea,

<sup>2</sup>Department of Pediatric Surgery, Seoul National University Children's Hospital, Seoul, Republic of Korea

---

## Background

Hirschsprung's disease presents a congenital defect where the enteric nervous system (ENS) fails to develop in the distal bowel. Despite surgical intervention, many patients continue to experience dysmotility (e.g., constipation and incontinence) and enterocolitis. This suggests that the remaining bowel, though containing ENS ganglia, may not be functioning normally. Traditional two-dimensional (2D) pathology struggles to capture the intricate spatial details of ENS. Thus, this study aims to apply AI-powered three-dimensional (3D) tissue imaging technology in visualizing and quantifying surgical specimens, with potential implications for enhancing clinical diagnosis.

## Methods

Three regions (i.e., ganglionic, transition zone, and aganglionic) from human colons resected during HSCR pull-through surgery. They were cleared through integrating a passive and electric tissue clearing, stained with antibodies for 3D visualization of ENS, imaged by confocal microscopy and light sheet fluorescence microscopy and analyzed with artificial intelligence (AI)-powered analysis software.

## Results

A new method optimized tissue clearing and AI generated detailed 3D images from human colon, revealing more information than traditional methods. The human colon was imaged at a resolution of 6 x 4 x 0.5mm<sup>3</sup>, and in the transition zone, the disappearance of the submucosal plexus and myenteric plexus was visualized in 3D. The AI, trained on specific features, removed noise and enhanced weak signals for superior 3D reconstructions compared to traditional software. Human colon images revealed quantitative indicators of neuron density (neuron/mm<sup>2</sup>), neuron diameter, percentage of myenteric plexus and submucosal plexus,

## Conclusion

Trained on 3D imaging data, the AI model facilitated precise quantification and comparison with traditional 2D methods, paving the way for novel 3D image-based pathology assessment approaches.

## 인공지능 활용한 저신경절증의 진단과 중증도 평가 연구

고다영<sup>1</sup>, 이윤나<sup>2</sup>, 신유민<sup>2</sup>, 김영곤<sup>2</sup>, 고재문<sup>3</sup>, 김현영<sup>1\*</sup>

<sup>1</sup>서울대학교 의과대학교 외과학교실, 서울대학교병원 소아외과, <sup>2</sup>서울대학교병원 융합의학과, <sup>3</sup>서울대학교병원 병리과

### 배경

만성 가성장폐색 (CIPO)은 기계적인 장폐색 없이 장 운동 기능이 손상되는 드문 질환으로, 소아에서 주로 일차성 만성가성장폐색의 경우 출생 직후부터 복통, 팽만감, 메스꺼움, 구토 등의 심각한 증상을 유발한다. 만성 가성장폐색은 병리학적으로 저신경절증과 근육병증 소견이 대표적이는데 그 중 저신경절증의 경우 병리학적 진단이 쉽지 않다. 이에 본 연구는 소아 장 조직에서 신경절과 신경절세포를 식별하여 저신경절증 진단을 내릴 수 있도록 딥러닝과 머신러닝 기법을 활용한 진단 알고리즘을 개발하는 것을 목표로 한다

### 대상 및 방법

본 연구는 2016년부터 2021년까지 서울대학교병원에서 만성 가성장폐색증으로 수술을 시행받은 12명의 환자들에서 얻은 병리조직결과를 이용하였다. H&E 염색된 전체 슬라이드 이미지를 사용하여 점막하신경총과 장근육신경총의 신경절 및 신경절세포 데이터를 기반으로 한다. 딥러닝 기술을 통해 슬라이드 이미지에서 신경절과 신경절세포를 자동으로 식별하고, 이를 통해 저신경절증의 중증도를 판단할 수 있는 형태학적 특성을 추출한 후 임상적으로 정의한 중증도를 예측할 수 있는 지 통계적으로 평가하였다.

### 결과

장근육신경총에서 뿐만 아니라 점막하신경총에서 신경절을 찾아내는데 딥러닝모델은 효과적이었다. 개발된 모델은 높은 정확도로 조직과 세포를 식별하였으며 구체적으로 카테고리별 중증도에 대해 1mm당 신경절의 수는 중간 정도의 상관관계를, 신경절 면적과 신경절세포의 개수는 낮은 상관관계를 보였다.

### 결론

본 연구에서는 인공지능을 활용하여 만성 가성장폐색증 중 저신경절증의 병리학적 특성을 검출할 수 있음을 확인하였다. 이를 통해 만성 가성장폐색증 환자에서 조직병리검사 진단 시 보조모델로 활용할 수 있는 가능성을 확인하였으며 환자의 중증도 예측을 위한 모델로도 사용될 가능성을 확인할 수 있었다.

## 총수절제술에서 메타버스와 가상 현실을 이용한 외과 교육 : 의대생을 대상으로 한 파일럿 연구

허연주<sup>1,2</sup>, 김현영<sup>3\*</sup>, 윤중기<sup>3</sup>, 장태수<sup>4</sup>, 최연진<sup>4</sup>, 공현중<sup>4</sup>

<sup>1</sup>서울대학교 의과대학 의학교육실, <sup>2</sup>서울대학교병원 외과

<sup>3</sup>서울대학교 의과대학 외과학교실, 서울대학교병원 소아외과, <sup>4</sup>서울대학교병원 융합의학과

### 배경

최근 전통적인 교육의 한계를 극복하기 위해 메타버스 기반 플랫폼을 활용하는 가능성을 탐구하는 시도가 이루어지고 있다. 그러나 고등 교육에 적용된 사례는 매우 드물다. 이 연구의 목적은 총수절제술에서 의대생을 대상으로 메타버스와 가상현실 (VR)을 이용한 외과 교육의 유용성을 평가하는 것이다.

### 대상 및 방법

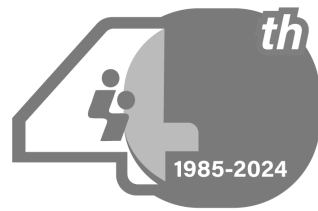
2023년 6월부터 12월까지 본과 2학년과 3학년 의대생 30명이 자발적으로 연구에 참여하여 2D tablet 군과 메타버스/VR 군에 1:1로 무작위 배정하였다. 메타버스/VR 군은 HMD를 착용하여 15분 동안 메타버스/VR로 구현된 수술실 환경에서 투관침과 카메라 삽입 시뮬레이션, 해설이 있는 총수절제술 비디오 시청 등을 진행하였다. 메타버스/VR 시뮬레이션 교육 후, 교육에 대한 만족도와 유용성을 평가하기 위해 설문조사를 실시하였다. 대조군인 2D tablet 군은 동일한 시간 동안 기존의 강의방식대로 해설이 있는 총수절제술 비디오를 시청한 뒤 설문조사를 실시하였다.

### 결과

두 군에 각각 15명씩 본과 2-3학년 학생이 배정되었다. 나이와 성별, 수술장 경험 여부, 기존 메타버스/VR 노출 정도에는 두 군간 차이가 없었다 ( $p>0.05$ ). 교육 후 시행한 퀴즈의 정답률에도 두 군간 유의한 차이가 없었다 ( $p=0.870$ ). 5점 척도로 조사한 교육의 전반적인 만족도의 경우 메타버스/VR 군에서 유의하게 높았으며 ( $p=0.022$ ), 교육의 체계성 면에서도 메타버스/VR 군이 유의하게 높았다 ( $p=0.040$ ). 다만, 수업 도구의 사용 용이성과 평가 항목의 구성 및 수준에 대해 일부 불만족스러운 의견이 있었다. 메타버스의 presence 측면에서는, 움직임의 자연스러움과 아바타 조작의 용이성 대해 개선이 필요하다는 의견이 있었으나 대체로 만족도가 높았다 (100점 만점 중 평균 81.5점, range 50 to 100).

### 결론

이 연구는 의대생을 대상으로 한 외과 총수절제술 교육에 메타버스/VR의 적용 가능성을 보여주었다. 다만, 사용자 편의성 측면에서 개선이 필요하며, 향후 외과 교육을 위한 보완적 도구로 활용하기 위해 추가 연구가 필요하다.



**대한소아외과학회**  
Korean Association of Pediatric Surgeons



# 2024 제40차 대한소아외과학회 춘계 학술대회 및 40주년 기념행사

「과거를 통한, 미래를 향한 소아외과의 열정과 도전」

---

인쇄일: 2024년 6월 3일

발행일: 2024년 6월 13일



대한소아외과학회  
Korean Association of Pediatric Surgeons

발행 및 인쇄처: 대한소아외과학회

서울시 강남구 영동대로 702, 403호 | Tel. (02) 540-6459 Fax. (02) 540-5597 | E-mail. [pediatric@kaps1985.org](mailto:pediatric@kaps1985.org)

---